

# Neuralgie induzierende Hohlraum bildende Osteonekrosen (NICO) – Immunmediatoren und Systementgleisungen

Hans Lechner

Ein erweiterter UmweltZahnMedizinischer Ansatz muss berücksichtigen, dass nicht nur unverträgliche Materialien und Medikamente über entgleiste Immunmuster zu einem systemischen Stressfaktor werden können, sondern auch die unerkannten blanden Osteopathien des Kieferknochens in Form der fettig-osteolytischen NICO-Osteonekrosen (NICO = Neuralgie induzierende Hohlraum bildende Osteonekrosen). Deren pathogenetischer, salutogenetischer und diagnostischer Gewichtung sollte in der täglichen Praxis stärker berücksichtigt werden.

*Schlüsselwörter: NICO, Neuralgie, Immunsystem, Osteonekrose.*

## Sonderfall einer Osteomyelitis

Die chronisch-osteopathischen Erweichungen im Kieferknochen sind ein Phänomen, das von weiten Bereichen von Medizin und Zahnheilkunde bis heute nicht wahrgenommen oder zumindest in ihren gesundheitlichen Auswirkungen nicht ernst genommen wird. Deutlich unterscheiden sich diese von der klassischen Form einer akuten oder chronischen Osteomyelitis (1-3). Sie sind eher den bekannten Formen der idiopathischen Osteonekrosen - zum Beispiel der Hüfte - zuzuordnen.

Diese blanden Osteopathien und osteolytischen Nekrosen wurden von dem amerikanischen Pathologen Professor Bouquot als „Neuralgia Inducing Cavitational Osteonecrosis“ („Neuralgie induzierende hohlraumbildende Osteonekrosen = NICO) bezeichnet (4), weil sie häufig unspezifische Gesichtsschmerzen auslösen. **NICO ist also eine Sonderform einer Kieferknochen-Osteopathie - bezogen auf neuralgiforme Beschwerden.** Diese osteolytische Osteopathien haben auch Auswirkungen auf das Gesamtsystem im Sinne einer stummen chronischen Entzündung; der leichtfassbare Begriff „NICO“ hat sich im klinischen Sprachgebrauch dennoch international eingebürgert.

## Probleme der NICO-Diagnostik

Zur Verknennung der NICO als pathologische und systemisch-pathogenetische Strukturveränderung des Kieferknochens trägt sicher die Problematik ihrer röntgenologischen Darstellung bei. Eine konventionelle 2D-PSA zeigt bei NICO nur sehr begrenzt die tatsächliche Ausdehnung und Lokalisation der Osteolysen. Dort sind auffällige Spongiosastrukturen zu erkennen, die den dringenden Verdacht auf Vorliegen einer Knochennekrose mit kavitätenbildender fettig-degenerativer Osteolyse aufkommen lassen. Durch die Einführung der digitalen Volumentomographie (DVT) ist ein Verfahren verfügbar, das die medullären Strukturen im Bereich einer NICO mit größerer Verlässlichkeit darstellt. Das für die spezielle Knochendichtemessung im Kiefer konstruierte CAVITAT-Ultraschallgerät dient als zusätzliches bildgebendes Verfahren zur rein messtechnischen Bewertung der vorausgegangenen röntgenologischen Diagnose, im Sinne der gesetzlich vorgeschriebenen Sorgfaltspflicht als unbelastendes und kostengünstiges Adjuvans (5-7).

## Morphologie der NICO

NICO ist eine Mangelversorgung in Form einer chronisch-trophischen Störung in Form einer ischämisch-nekrotischen und fettig-

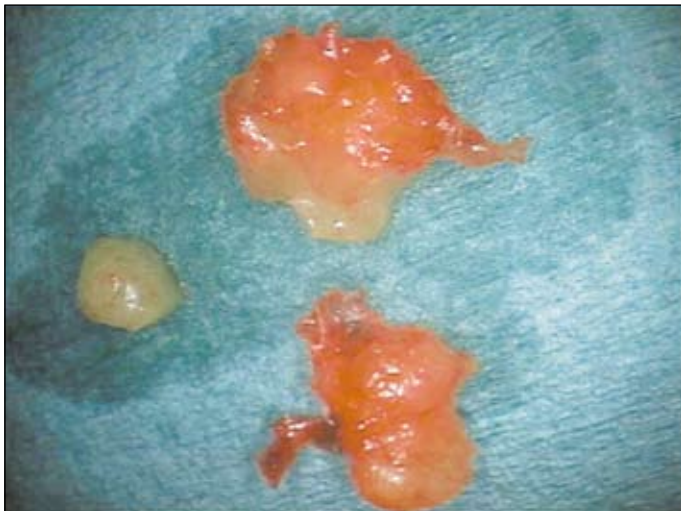


Abb. 1: NICO-Gewebsprobe mit überwiegender fettiger Umwandlung des Kieferknochens.

degenerativen Osteolyse. Morphologisch stellt sich die NICO im fortgeschrittenen Stadium als fettige Klumpen dar, die aus dem Markraum des Kieferknochens leicht auszulöffeln sind (8-10).

### Immunbotenstoffe und NICO – oder: die fettige Degeneration als Schlüssel zur Systemwirkung der NICO

Seit einiger Zeit ist bekannt, dass nicht nur Immunzellen, sondern in geringerem Umfang auch Fettzellen Botenstoffe der Entzündung bilden (11). Die zweifache Fragestellung unserer Untersuchungen war deshalb:

- Enthalten die fettig-degenerativen Bestandteile einer NICO auffällige Mengen an Immunbotenstoffen und Mediatoren?
- Haben diese Immunbotenstoffe und Mediatoren der NICO Kausalverbindungen zu bestimmten Systemerkrankungen?

Aufbauend auf einer Pilotstudie mit sechs NICO-Proben (12) wurden in einem zweiten immunologischen Labor<sup>1</sup> weitere 11 NICO-Proben aus der Praxis des Autors auf ihren Zytokingehalt untersucht. Die Ergebnisse waren deckungsgleich: Erhöhte Werte zeigten wiederholt der antientzündliche IL1 RA (= Interleukin 1 Rezeptor Antagonist), das proinflammatorische RANTES, MCP-1 und FGF-2. Das Prinzip von Up-Regulation (inflammatorisch/RANTES) und gegenläufige Down-Regulation (antiinflammatorisch (IL1 RA) erklärt, warum NICO ohne typische Entzündungszeichen asymptomatisch abläuft. Deutlich wird sichtbar, dass die proentzündlichen Akutzytokine IL 1 und TNF-Alpha nicht erhöht waren, was in einem chronisch-blenden Prozess wie der NICO-Osteolyse auch nicht zu erwarten ist.

### Systemrelevanz der erhöhten NICO-Zytokine – oder: machen die erhöhten Zytokinspiegel der NICO krank?

Die Faszination unserer Arbeit liegt darin, dass sie einerseits ein ganzheitliches Erklärungsmodell für die seit Jahrzehnten berichteten Sanierungserfolge der sogenannten „Kieferostitis“ abgibt und andererseits den Schlüssel zu einer systemorientierten Behandlung verschiedenster chronischer Erkrankungen liefern könnte. Diese Arbeit interpretiert nur stichwortartig die möglichen pathogenetischen Wirkungen der im NICO-Areal erhöhten Immunbotenstoffe. Grundsätzlich gehe ich von folgender Hypothese aus: Vom chronisch-schwelenden Prozess der NICO gehen ständige Stimuli aus, die für die jeweiligen erhöhten Zytokine charakteristisch sind. **Perpetuierende Stimuli dieser immunologischen Signalstoffe führen über Jahre und Jahrzehnte zu einer Hypersensibilisierung entsprechender Organe und Organsysteme an deren Ende - weitere aktualisierende Kofaktoren vorausgesetzt - das klinische Symptom in Form der spezifischen Erkrankung steht.**

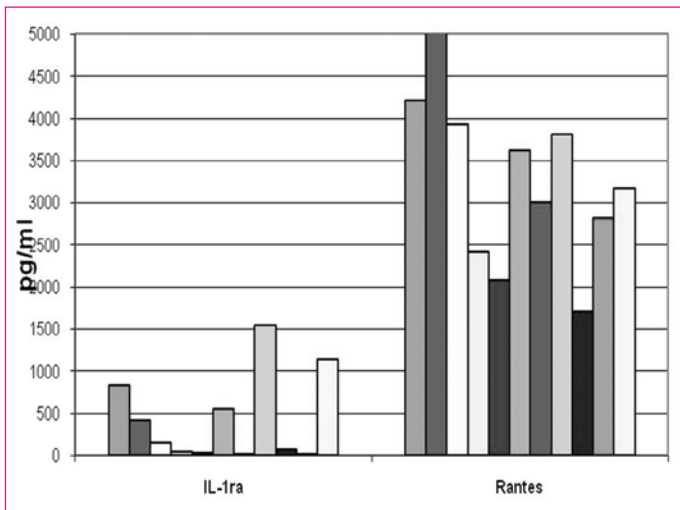


Abb. 2: Auffällig erhöhte Werte insbesondere von RANTES in allen 11 Gewebeproben

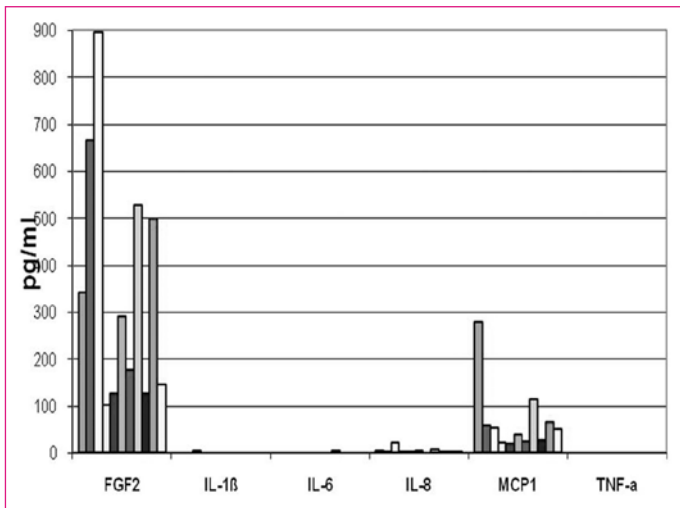


Abb. 3: Auffällig erhöhte Werte insbesondere von FGF-2 und MCP-1 in allen 11 Gewebeproben; die Akutzytokine IL6 und TNF-alpha sind in keiner Probe erhöht.

1) Institut für Medizinische Diagnostik MVZ, Nicolaistraße 22, 12247 Berlin

## **RANTES** (= regulated on activation normal T-cell expressed and secreted)

RANTES (CCL-5) ist ein chemotaktisches Zytokin mit proinflammatorischer Wirkung. Die Frage lautet: **Gibt es mögliche pathogenetische Wirkungen der im NICO-Areal erhöhten FGF-2 Spiegel?**

### **Ist NICO-RANTES beteiligt an rheumatoiden Gelenksbeschwerden?**

RANTES wird in der Synovia abgesondert und ist in einem fortschreitenden entzündlichen Prozess bei **rheumatoider Arthritis** beteiligt (13). Eine hypothetische kausale Verbindung der gesteigerten RANTES-Sekretion im Bereich der NICO lautet: Unter dem erhöhten Dauerspiegel der NICO-RANTES kann eine Konditionierung eintreten in Form von **Gelenksentzündungen, Gelenksergüssen und rheumatoider Arthritis** (14).

### **Ist NICO-RANTES beteiligt an Multipler Sklerose?**

Erhöhtes RANTES wird in den Gehirn-Läsionen bei Multipler Sklerose gefunden. MS-Gehirne zeigen an den Rändern der aktiven Plaques mit T-Zell-reichen Gebieten erhöhte RANTES-Expression im gesamten ZNS. Die RANTES-Spiegel in der Cerebrospinalflüssigkeit bei MS-Patienten waren im Vergleich zu Kontrollgruppen deutlich erhöht NICO-RANTES verstärkt die entzündliche Antwort im Nervensystem. „RANTES könnte eine **pro-inflammatorische Schlüsselsubstanz in der Pathogenese der Multiplen Sklerose sein** (14).

### **Ist NICO-RANTES beteiligt an Brustkrebs-Metastasen?**

Körpereigene Stammzellen regen Krebszellen dazu an, sich zu verändern, zu streuen und in anderen Organen Geschwülste zu bilden. Eine besondere Art von Krebs-Stammzellen ist nötig, damit zum Beispiel Brustkrebs überhaupt Metastasen bildet. Wissenschaftler des Whitehead-Instituts in Cambridge, Mas., USA vermuten, dass diese Stammzellen einzelne Tumorzellen **mithilfe von Signalstoffen in metastasierende Zellen verwandeln**. Die Forscher haben schon ein Molekül entdeckt, **dass diese Metastasierungen fördert: das Chemokin CCL5, auch RANTES genannt** (15).

### **Ist NICO-RANTES beteiligt an Asthma und Allergien?**

RANTES spielt eine aktive Rolle bei der Mobilisierung von Leukozyten in entzündlich veränderten Gebieten. RANTES aktiviert Basophile und verursacht dadurch **Freisetzung von Histaminen**. Dadurch wird angenommen dass eine allgemeine Zellaktivierung abläuft, die oft mit Krankheiten wie Asthma und allergischer Rhinitis in Verbindung gebracht werden kann. RANTES ist auch ein potenter **Aktivator des oxidativen Stoffwechsels spezifisch für Eosinophile** (16).

## **FGF-2** (= Fibroblast growth factor-2)

FGF-2 ist ein Mitglied einer großen Familie von Wachstumsfaktoren. FGF-2 fördert das Wachstum und die Entwicklung von Blutgefäßen (Angiogenese) und nimmt somit Einfluss auf Gewebeentwicklung, als auch auf verschiedene pathologische Vorgänge. FGF-2 wird

u.a. von Fibroblasten, Epithelzellen, Muskelzellen der Gefäße, Herzmuskelzellen und von Mastzellen gebildet. Die Frage lautet: **Gibt es mögliche pathogenetische Wirkungen der im NICO-Areal erhöhten FGF-2 Spiegel?**

### **Ist NICO-FGF-2 beteiligt an rheumatoiden Gelenksbeschwerden?**

Die rheumatoide Arthritis ist gekennzeichnet durch die Proliferation der Synovia, die zur Zerstörung vom Gelenkknochen und Knorpel führt. FGF-2 ist in der Synovia-Flüssigkeit erhöht. **Die Zellen der Synovia binden FGF-2 und proliferieren als Reaktion darauf** (17).

### **Ist NICO-FGF-2 beteiligt an Bindegewebstumoren?**

Die Polypenbildung in der Nase und eine Bindegewebsproliferation von Nasennebenhöhlen wird beispielsweise durch FGF-2 gefördert. Weiterhin kann beim systemischen **Lupus erythematoses** das Wachstum von Fibromen durch Antikörper, die gegen FGF-2 gerichtet sind, fast vollständig inhibiert werden (18).

### **Ist NICO-FGF-2 tumorfördernd bei Krebs?**

FGF-2 ist in den meisten Gliom erhöht und ist an der Tumorgenese und an der malignen Entwicklung beteiligt. FGF könnte auch in der Neuvaskularisation von Tumoren eine Rolle spielen. In fortgeschrittenen Stadien des Pankreaskarzinoms wurden stark erhöhte FGF-Werte gefunden; ebenso beim Magenkarzinom und beim Nierenzellkarzinom. Bei vielen Krebsarten, wie z.B. Gliomen und **Magenkarzinomen** wurden auch sehr hohe Spiegel an FGF in Serum und Urin gefunden. In späten Stadien der Tumorentstehung, welche von der Organisation des Granulationsgewebes und der Neubildung und Proliferation von Kapillaren geprägt ist, wird deutlich mehr FGF-2 synthetisiert. Dies ist ein weiterer Hinweis auf die starke Förderung der Angiogenese durch FGF-2. Durch diese **angiogenetische Wirkung und seine mitogenen Eigenschaften** spielt FGF-2 bei der Genese von Tumoren und deren Metastasierung eine Rolle, deren Tragweite noch nicht abschätzbar ist (19).

### **Ist NICO-FGF-2 beteiligt an Herzinfarkt und CVD?**

Da die Einwanderung und Proliferation von Endothelzellen eine Schlüsselrolle in verschiedensten Gefässerkrankungen spielen und da FGF eine **entscheidende Rolle bei der Steuerung von Endothelzellen** spielt, könnte die Blockade der FGF-Expression beträchtliche therapeutische Aussichten mit sich bringen (20).

## **MCP-1** (= monocyte chemoattractant protein-1)

MCP-1 ist ein Chemokin welches Makrophagen durch Chemotaxis ins entzündete Gebiet anlockt. Wie auch RANTES ist MCP-1 ein potenter Aktivator von Basophilen und induziert die Freisetzung von Histamin (21). Die Frage lautet: **Gibt es mögliche pathogenetische Wirkungen der im NICO-Areal erhöhten MCP-1 Spiegel?**

### **Ist NICO-MCP-1 beteiligt an Herzinfarkt und CVD?**

In der **Atheroskleroseentwicklung** spielen das Chemokin MCP-1 eine bedeutende Rolle. Nach der Rekrutierung von Monozyten und der Adhäsion an die Gefäßwand durch Adhäsionsmoleküle

triggert MCP-1 deren Durchtritt durch das Endothel. Dort differenzieren die Monozyten zu Makrophagen und entwickeln sich durch die Aufnahme von oxidiertem LDL-Cholesterin zu Schaumzellen (22).

**Ist NICO-MCP-1 beteiligt an Diabetes?**

Bedeutend ist es auch in der Entwicklung des Typ 2 Diabetes; diese komplexe Krankheit zeichnet sich durch ein Ungleichgewicht von Insulin-Sekretion und Insulin-Resistenz aus. In der überwiegenden Mehrzahl scheint Typ 2 Diabetes mit Adipositas verknüpft zu sein. MCP-1 - wie auch Leptin und Adiponektin - wird als Adipozytokin von Adipozyten sezerniert und scheinen in die Pathogenese von Insulinresistenz bei Fettleibigkeit eingebunden zu sein (23). Der klinische Zusammenhang wird deutlich im Schreiben einer Patientin nach nur einer NICO-Sanierung: „Ansonsten möchte ich Herrn Dr. Lechner berichten, dass seit dem Eingriff mein Zuckerwert (in bin Diabetiker seit meiner Brustkrebserkrankung und spritze seit einem Jahr täglich Insulin) rapide gefallen ist und ich von 4x 10 Einheiten Insulin täglich auf 4x 4-6 Einheiten heruntergefahren bin.“

**Ein klinischer Fall – oder: bringt eine NICO-Sanierung Nutzen für den Patienten?**

Patient 38 Jahre, männlich mit folgender **klinischer Symptomatik: Kniegelenksschmerzen rechts seit 12 Monaten.** Medizinische Diagnose: **Rheumatoforme Arthritis.** Ärztliche Maßnahmen: Prednisolon und Metotrexat

**Nach NICO-Sanierung im Oberkiefer** links am 08.09.2008 regio 28/29 verschwinden Knieschmerzen sehr schnell. Im März 2009 berichtet der Patient:

Von Februar bis Mai 2007 verschlimmerten sich die Schmerzen im rechten Knie. Der Hausarzt überwies mich zum Rheumatologen, da ich morgens größte Mühe hatte, aufzustehen und die Treppe hinunterzugehen. Auch meine Hände wurden zunehmend unbeweglich. Der Rheumatologe diagnostizierte **rheumatoide Arthritis.** Als Behandlung wurde eine Therapie mit Prednisolon und Metotrexat festgelegt..... Nach jeder der 4 NICO-Operationen merkte ich eine Verbesserung meines Zustandes. Anfang Mai 2008 habe ich die Einnahme von Prednisolon und Metotrexat abgesetzt. Ich bin heute zu 95% schmerzfrei, besonders auch morgens beim Aufstehen“ (12).

**Relevanz für die Praxis**

Die kavitätenbildenden aseptischen Osteonekrosen – genannt NICO – sind innerhalb einer UmweltMedizin als chronische Belastungsfaktoren anzusehen, deren pathogenetische Bedeutung bei vielen Formen des unspezifischen Gesichtsschmerzes und angesichts ihrer - am Beispiel der Immunbotenstoffe RANTES, FGF-2 und MCP-1- gezeigten, systemischen Bedeutung bei einer erschreckend zunehmenden Zahl von immunologischen Systemerkrankungen eine zentrale Rolle spielt. Über Diagnose und Therapie der NICO könnte eine ZahnMedizin präventiv und therapeutisch-salutogenetisch eine Schlüsselposition innerhalb ganzheitlicher Behandlungskonzepte einnehmen

**Kontakt:**

Dr. Johann Lechner  
Grünwalder Str. 10A  
D-81547 München  
Tel: ++49-89/ 697 00 55  
Fax: ++49-89/ 692 58 30  
E-Mail: drlechner@aol.com  
Internet: www.dr-lechner.de

**Nachweise**

- (1) BOUQUOT, J. E., ROBERTS, A. M., PERSON, P., CHRISTIAN, J. (1992): NICO (neuralgia-inducing cavitation osteonecrosis): Osteomyelitis in 224 jawbone samples from patients with facial neuralgias. *Oral Surg Oral Med Oral Pathol* 73: 307-319.
- (2) BOUQUOT, J. E., CHRISTIAN, J. (1995): Longterm effects of jawbone curettage on the pain of facial neuralgia. *J. Oral Maxillofac. Surg.* 53: 387-397.
- (3) LECHNER, J. (1999): Störfelder im Trigemusbereich und Systemerkrankung. VGM Kötzing.
- (4) BOUQUOT, J. E. (1992): Neuralgia-inducing cavitation osteonecrosis (NICO). *Oral Surg Oral Med Oral Pathol* 73: 307-319.
- (5) LECHNER, J. (2010): NICO - Ist fehlende röntgenologische Evidenz Beweis fehlender klinischer Existenz? *ZWR* 119(11): 578-592.
- (6) BOUQUOT, J. E., MARTIN, W., WROBLESKI, G. (2001): Computer-based thru-transmission sonography (CTS) imaging of ischemic osteonecrosis of the jaws - a preliminary investigation of 6 cadaverjaws and 15 pain patients. *Oral Surg Oral Med Oral Pathol Oral Radiol Endod* 92: 550.
- (7) BOUQUOT, J. E., SHANKLAND II, W. E., MARGOLIS, M. (2002): Throughtransmission alveolar ultrasonography (TAU) - new technology for evaluation of bone density and desiccation. Comparison with radiology of 170 biopsied alveolar sites of osteoporotic and ischemic disease. *Oral Surg Oral Med Oral Pathol Oral Radiol Endod* 93: 307-319.
- (8) LECHNER, J. (1993): Herd, Regulation und Information. Hüthig-Verlag Heidelberg.
- (9) LECHNER, J. (2003): Fakt oder Fiktion - Dokumentation des NICO-Störfelds. *RegulativaMedizin* 8(2): 41-43.
- (10) LECHNER, J. (2009): Gesichtsschmerz aus zahnärztlicher Sicht - Eine Replik. *ZWR - Das Deutsche Zahnärzteblatt* 118 (1+2): 32-38.
- (11) STULNIG, T. (2009): Adipositas und die Entzündung des Fettgewebes. *J Klin Endokrinol Stoffw* 2: 3.
- (12) LECHNER, J., MAYER, W. (2010): Immune messengers in Neuralgia Inducing Cavitation Osteonecrosis (NICO) in jaw bone and systemic interference. *European Journal of Integrative Medicine* 2: 71-77.
- (13) RATHANASWAMI, P., HACHICHA, M., SADICK, M. et al. (1993): Expression of the cytokine RANTES in human rheumatoid synovial fibroblasts. Differential regulation of RANTES genes by inflammatory cytokines. *Journal of Biological Chemistry* 268: 5834-5839.
- (14) BOLINA, L. M., MURRAY, R., LUKACSB, N. W. et al. (1998): Primary sensory neurons migrate in response to the chemokine RANTES. *Journal of Neuroimmunology* 81(1): 49-57.
- (15) KARNOUB, A. E., DASH, A. B., VO, A. P. et al. (2007): Mesenchymal stem cells within tumour stroma promote breast cancer metastasis. *Nature* 449(7162): 557-563.
- (16) BISCHOFF, S. C., KRIEGER, M., BRUNNER, T. et al. (1993): RANTES and related chemokines activate human basophil granulocytes through different G-protein-coupled receptors. *Eur J of Immunol.* 23(3): 761-767.
- (17) MANABE, N., ODA, H., NAKAMURA, K. et al. (1999): Involvement of fibroblast growth factor-2 in joint destruction of rheumatoid arthritis patients. *Rheumatology* 38(8): 714-720.
- (18) ROBAK, E., WO\_NIACKA, A., SYSA-JEDRZEJOWSKA, A. et al. (2001): Serum levels of angiogenic cytokines in systemic lupus erythematosus and their correlation with disease activity. *Eur Cytokine Netw.* 12(3): 445-452.
- (19) CHODAK, G. W., HOSPELHORN, V., JUDGE, S. M. et al. (1988): Increased levels of fibroblast growth factor-like activity in urine from patients with bladder or kidney cancer. *Cancer Research* 48: 2083-2088.
- (20) LINDNER, V., LAPPI, D. A., BAIRD, A., REIDY, M. A. (1991): Role of basic fibroblast growth factor in vascular lesion formation. *Circulation Research* 68: 106-113.
- (21) BISCHOFF, S. C., KRIEGER, M., BRUNNER, T., DAHINDEN, C. A. (1992): Monocyte chemoattractant protein 1 is a potent activator of human basophils. *Journal of Experimental Medicine* 175 (5): 1271-1275.
- (22) YLÄ-HERTTUALA, S., LIPTON, B. A., ROSENFELD, M. E. et al. (1991): Expression of monocyte chemoattractant protein 1 in macrophage-rich areas of human and rabbit atherosclerotic lesions. *Proceedings of the National Academy of Sciences (USA)* 88: 5252-5256.
- (23) KASUGA, M. (2006): Insulin resistance and pancreatic beta cell failure. *J. Clin. Invest.* 116: 1756-1760.