Histologie – Klima –Mitschrift

Organismus
Organe } Anatomie / Makroskopie

Gewebe
Zellen } Histologie } Mikroskopie — LiMi (Lichtmirkoskop)
Organellen } Cytologie } Mikroskopie — ElMi (Elektronen Mirkoskop)

Makromoleküle
Moleküle } Physik, Chemie, Biochemie
Atome

Menschliche Eizelle	→	0,12 mm/120 µm
		↓
Menschlicher Erythrozyt	→	8 µm
		↓
Bakterien	→	0,7 - 1,5 µm
		↓
Viren	→	10 nm – 100 nm
		↓
Aminosäuren	→	1nm – 10 nm
		↓
Atome	→	0,1nm

Eizellen werden oft mit der Größe von 200 µm angegeben da vergessen wird dass die eigentliche Zelle nur 120 µm hat und der Rest die Korana radiata) (40-60 µm) ausmacht. Die kleinsten Zellen sind Lymphozyten mit 5 µm.

- unbewaffnetem Auge → 1mm - 100 µm
- Lupe/Lichtmikroskop → 1mm – 100 nm
- Elektronenmikroskop → - 0,1 nm (theoretisch)

1 µm = 1/1000 mm = 1 mikro (µm) (?)
1nm = 1/1000 µm = 1 nm (?)
Cytomembran = durchschnitt. 8nm

<u>Die Zelle</u>

2,5 * 10^12 Zellen im menschlichen Körper (ohne rote Blutkörperchen)
Blut = ca. 8 % des Körpergewichts
1 mm^3 = 5 Millionen Erythrozyten
In einer Sekunde sterben und entstehen 2,5 Millionen Erythrozyten
Zellen im Körper sind farblos darum muss man sie färben um was zu erkennen.

Bestandteile der Zelle:

1. **Zellkern (Nucleus):**
   - Necleolus: eine normo–pluide (biploide) Zelle kann bis zu 10 Nucleolen haben, da 5 Chromosomen eine Nucleolus-Organisationsregion haben (daher 10). Polypoide Zellen können mehr als 10 Nucleolen habe (z.B.: Leberzellen), da sie öfter die gleiche DNA (Feulgen'sche Reaktion) zur gleichen Zeit translatiert müssen.
   - Chromatin: Es gibt zwei Arten des Chromatins, das aktive Euchromatin und das Heterochromatin/Kondenzchromatin. Das sichtbare ist das Kondenzchromatin, da es nicht verwendet wird. (Chromatin wurde als erstes durch die Färbung mit Tinte entdeckt, darum Chromatin)
   - Kareoplasma: Kernplasma
   - Kareoteka
   - Kernporen sind für die Kommunikation mit dem Cytoplasma vorhanden.

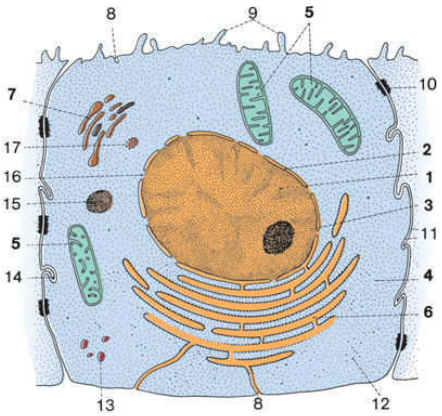

1 Nucleus
2 Nucleolemma
3 Nucleolus
4 Cytoplasma
5 Mitochondrion
6 Raues (granuliertes) endoplasmatisches Retikulum (Reticulum endoplasmicum granulosum)
7 Golgi-Apparat (Complexus golgiensis)
8 Einstülpung der Zellmembran (Invaginatio cellularis)
9 Microvillus
10 Desmosom (Macula adherens)
11 Zwischenzellraum (Spatium intercellulare)
12 Freies Ribosom
13 Bläschen im Cytoplasma (Vesicula cytoplasmica)
14 Fingerförmige Verzahnung der Zellmembranen (Junctio intercellularis digitiformis)
15 Zellorganellen und Zelleinschlüsse (diverse)
16 Kernpore (Porus nuclearis)
17 Zentralkörperchen (Centriolum)

Lippert: Anatomie, 7.A. © Elsevier GmbH. www.studentconsult.de

2. **Zellorganellen (Endosymbionten):**

   Die Zelle ist in Kompartimente unterteilt
   - Glattes Endoplasmatisches Ritikulum (sER für smooth): Das endoplasmatisches Ritikulum kommuniziert mir der Kernmembran. Das sER ist ein wichtiger Produzent von Fetten und Steroiden (z.B.: Sexualhormone)
   - Raues Endoplasmatisches Ritikulum (rER für rough): Das raue endoplasmitische Ritikulum kommuniziert mit dem Kernmembran (Translokation: Transkriptions von Prteinen durch Ribosomen in das Lumen rER hinein wo es weiter prozessiert wird, N-Glyolisierung)
   - Mitochondrien: Es gibt circa 2000 Mitochondrien in einer Leberzelle. In den Herzzellen füllen sie ca. ¼ des Zellvolumens. Hauptsächlich sind sie für die Zellatmung verantwortlich: Glucose => CO2 + Wasser (ATP-Synthese etc.). Mitochondrien sind ein semiautonomes Gebilde und sind mitosestabil. Sie besitzen eine doppelte Membran darum ist die DNA in den Mitochondrien von der Mutter, da die Mitochondrien des Spermiums bei der Befruchtung von der Eizelle zerstört werden weil sie mit einer fremden Membran umgeben sind. Weiters können auch Mitochondrien durch Autofagie (Selbstverdauung) verdaut werden wenn z.B.: sehr schlechte Stoffwechselbedingungen vorherrschen. Es gibt zwei verschieden Typen, den hauptsächlichen *Crista Typ* und den *Tubulus Typ* (der in steroidproduzierenden Zellen vorkommt)
   - Golgi-Apparat: Golgi-Apparat ist für die O-Glykolisierung von Proteinen verantwortlich. Weiters ist er für die Bildung sekretorischer Vesikel (extrazelluläre Matrix, Transmitter/Hormone), der Synthese und Modifizierung von Elementen der Plasmamembran zuständig. Ebenfalls die Bildung von lysosomalen Proteinen (primäres Lysosom) geschieht hier. Es wird auch Material verändert und für den Export oder für Depots verpackt daher ist er auch eines der wichtigsten Membrandepots.
   - Zentriol: Es ist 0,2 µm groß und besteht aus 9 mal 3 Mirkotubuli. Das Zentriol ist ein chinetisches Organ und wird bei der Teilung (Mitose) benötigt. Selbst teilt es sich im rechten Winkel und ist für die Motorik der Samenzellen und der Flimmerhärchen

zuständig. Ein Zentrosom besteht aus zwei Zentriolen und ist das Organisationszentrum für Mikrotubuli

- Vesikel: Einschlüsse von Stoffen wie z.B.: Lipofuszin/Alterspigment (Vakuolen)
- Cytosol: Zellwasser ohne Organellen
- Cytoplasma/Hyaloplasma (da es milchig ist): Cytosol mit Organellen
- Ribosomen(keine Zellmembran): Sind veratwortlich für die Transkription von mRNAs. Sie können während der Trnskription auch an das rER wandern und in das Lumen heinein transkripieren dieses wird durch ein Signalpeptid vermittelt welches zur Translokation führt.
- Peroxysomen(Microbdies): Sie sind eine Abschnürung des sER (glatten endoplasmatischen Ridikulums). Peroxisomen enthalten Enzyme (Oxidasen), die Wasserstoff von verschiedenen Substraten abspalten und mit molekularem Sauerstoff zu Wasserstoffperoxid verbinden. Den Wasserstoffperoxid abbauenden Peroxidasen verdanken die Peroxisomen ihren Namen.
- Lysosomen: Sind für die Entsorgung verantwortlich. Sie beinhalten Enzyme (auch Pherment/Bio-Katalysatoren genant, charakteristisch für Enzyme: werden nicht verbraucht). Es gibt zwei Typen, die *primären Lysosomen*;(ca. ¼ bis ½ µm groß) welche auf Arbeit warten und Hydrolasen enthalten; und die sekundär Lysosomen. Die *sekundären Lysosomen* arbeiten. Sie vereinigen sich mit der Membran des (auto oder hetero) Phagosoms (gefressenes Teilchen) und verwerten es. Es entsteht also ein hetero–Phago–Lysosom(ein fremdes gefressenes Teilchen) oder ein auto–Phago-Lysosom (ein eigenes. z.B.: Autolyse) Im Falle der Autolyse kann die Zelle die Membran um die Lyosomen nicht mehr instand halten und verdaut sich daher selbst. Generell versucht die Zelle alles zu recyclen und zu speichern aber es gibt nicht für jeden Stoff ein Bindungsenzym wie im Falle des Lipofuszin. Dieses wird daher verpackt und gespeichert als Pigment (Residualbodies). Diese kann ab dem 30. Lebensjahr gesehen werden und wird daher auch als Alterspigment bezeichnet.
- Placmalemma: Alle Membranen in unseren Zellen sind gleich gebaut => Unitmembran (auch die der Zellorganellen, alle Zellorganellen sind mit Membran umgeben außer die Ribosomen). Das Placmalemm ist ca. 10 nm dick und um die Organellen ca. 6 nm. Die Membran ist eine Phosphorlipid–bilayer Schicht. Außen (extrazellulär) und innen (intrazellulär) ist sie hydrophil und in der Mitte der zwei Schichten ist sie hydrophob, dadurch ist sie selektiv-durchlässig. Ein Protein das Außen aufliegt wird Exoprotein genannt, Endoproteine liegen innen auf und ein Protein das durch geht nennt man transmembranöses Protein. Die Membran besteht aus lauter einzelner Stifte (Phosphorlipiden) und diese gehen in einer Sekunde 10^7 neue „Partnerschaften“ ein daher ist sie wie ein flüssiges Mosaik(*Fluid mosaic modell)*. Fresszellen können eine komplett neue Membran in 30 min aufbauen. Erregungsvorgänge sind an die Membran gebunden (Nerven) sowie Rezeptorfunktion (Durchblutung- Rezeptorfunktion – Adrenalin). Weiters erkennt die Membran Fremd- und Eigenkörper durch die Glykokalix, welche auf der äußeren Seite der Mambran liegt und größten Teils aus Zuckeranhängsel besteht. Die Glykokalix ist wie ein Teppich über der Membran (watteartig) gelegt. Auch die Blutgruppensubstanzen sind in der Glykokalix lokalisiert. Im Darm fungiert es als ein Resorptionsvermittler. Hier befinden sich auch die Antigen-Eigenschaften.
- Cytoskelett:
  - Mikrotubuli 25 nm (Transport)
  - Intermediärfilamente 10 nm (Tonofilamente – Haut, Naurofilamente – Nervenzellen)
  - Mikrofilamente 7nm (Aktin-) – Bewegung der Zelle
  - („feines mikrotrabekularsystem Pproteinnetzwerk)

- Paraplasma: Die Stoffe die nicht in diesem Moment in den Zellstoffwechsel eingebunden sind
  - Speicherstoffe: Glykogen (wird ohne Membranumhüllung gespeichert – viel in der Leber). Auch Fette werden ohne Membran gespeichert, es sieht jedoch so aus da eine Phasengrenze vorhanden ist.
  - Pigmente:
    - endogene Pigmente (z.B.: Lipofuszinm, Melanin, ämatogenes Pigment da es in der Zelle entsteht)
    - exogene Pigmente: anthrakotische Pigmente entstehen durch Rauchen, aber auch Lagerfeuer (bei ÖTZI). Tatoos fallen auch in diese Kategorie.

3. Lebensäußerung der Zelle:

- Erregbarkeit: exogen – Reaktion auf äußere Reize – Licht, Wärme, Hormone
  endogene – Sekretion, Wachstum
- Bewegung (Kontraktion): amöboide Bewegung mit Pseudopodien, Geiselbewegung, (Samenzelle) Kinozilien Bewegung. Flimmerhärchen (Die Härchen bestehen aus 9 mal 2 Tubuli und ein extra Tubulipaar in der Mitte also 9 mal +2). Der Tubuli in der Mitte gibt die Bewegungsrichtung an. Es handelt sich um ein metachrone Bewebung (Eine Welle in einem Stadion) welche ca. 20 -30Schläge/sec macht. Angetrieben werden sie von den Zentriolen.
- Stoffwechsel:
  - Diffusion (z.B.: Gase)
  - Osmose
  - Endrozytose durch Phagozytose (Es kommt zur Ausbildung des Zellmundes – Cytostoma)
  - Pinocytose (eine Art trinken)
  - Mikropinocytose
  - Transcytose – Cytopempsis (Durchschleusung)
  - Sekretion – Exocytose
- Vermehrung /Lebenszyklus:
  - M: Mitose (Prophase, Metaphase, Anaphase, Telophase, Zytokinese)
  - G1+S+G2: Interfase
  - G1: Hier vollbringt die Zelle ihre volle Leistung
  - S: Hier wird das genetische Material verdoppelt
  - G2: Hier wird die DNA kontrolliert(1,3 h,), bei Krebs kann hier ein Problem vorliegen (besonders vererbten Krebs)
  - G0 (Phase) anstatt der Mitose: Zelle arbeitet einfach weiter.
  - Zellmauserung – physiologischer Austausch von Zellen

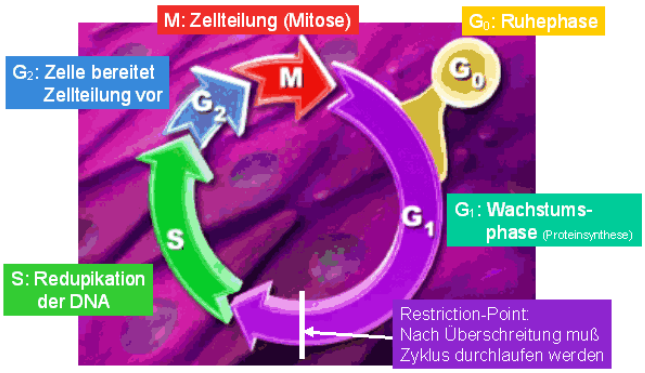

4. Spzialisierungen

- Oberflächendifferenzierung an Zellen
  - Mikrovilli (Plasma plus Aktinfilamente, welche vor dem terminalen Netz enden)
  - Sterocilien: „Eine sehr groß Mikroville“ (männlicher Geschlechtstrakt)
  - Kinocilien: Flimmerhaare
  - Sinneshaare (z.B.: Richzellen) sind Abkömmlinge von Kinocilien

- Mehrkernige Zellen: Syncytium (Verschmelzung von 2 Zellen, Skelettmuskulatur) (Plasmodium: Kernteilung ohne Zellteilung)
- Veränderungen der Zelle:
  - *Apotptase:* Geordneter Untergang der Zelle ohne Entzündungsreaktionen, da die Zelle sich auf ihren Tod vorbereitet und die Enzyme und alles andere langsam Abbaut
  - *Necrose*: dratmischer (plötzlicher) Zelltod mit Entzündung (z.B.: Gefäßverschluss)
  - *Hypertrophie:* Vergrößerung des Organs durch Zellenvergrößerung
  - *Atrophie*: Verkleinerung des Organs durch Zellenverkleinerung
  - *Hyperplasie:* Vergrößerung des Organs durch Zellenvermehrung (z.B.: Prostatra)
- Zellverbindungsstruktur:
  - Adhaesionskontakte/Haftkontakte (Mechanisch: adhärente Struktur):
    - Punktuelle (*Macula Adhärenz oder Desmosom*): Elemente des Cytyskelletts (tonofilamente oder aktinfilamente assoziiert) strahlen in den interzellulären Raum (bei dieser Bindung ca. 25 – 35 nm). Im Spalt befindet sich dann noch ein Kittsubstanz (Cadherine oder Interine). Keine Informationsaustausch von Zelle zu Zelle möglich. Aber zwischen den Zellen können Stoffe durch. Ein Desmosom ist aufgebaut aus 2 Halbdesmosomen. Ein Halbdesmosom (hemidesmosom) kann sich auf einer Unterlag auch ansetzen aber die Kittsubstanz unterscheidet sich.
    - Gürtelformig (*Zonula Adhärenz*): gehen guertelfoermig um die Zelle herum
    - Flächenförmig/Leistenfoermig *(Fascia Adhärenz):* z.B.: im Glanzstreifen der Herzmuskulatur

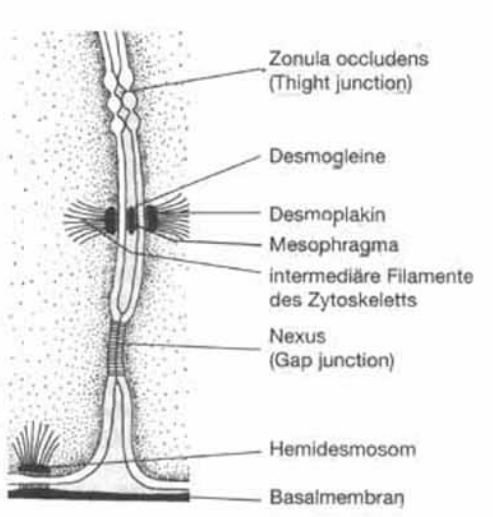

Abb. 2.2 Zellkontakte

  - Verschlusskontakte/Barrierkontakte (*Tight* junctions/Zonula occludens):
    Die benachbarten Plasmamembranen sind in der schmalen Zone, die gruertelfoermig um jede Zelle verlaeuft, durch Transmembranproteine (Claudin, Occludin) so eng miteinader verbunden, dass der Interzellulaespalt hier versiegelt ist. Diese ist aber nicht mechanisch stabil. Darum kommt es zu einer Kombination von Zonula Adhärenz und Zonula Occludentia (Schlussleiste oder –netz).
  - Kommunikationskontakte/*Gap – junction/Nexus*
    Transmembranöse Proteine gehen durch beide Membranen und dadurch ist es auch möglich für die Zellen untereinander zu kommunizieren und Stoffe direkt auszutauschen. Es passen Groessen bis zu 1000DA kg durch

Gewebearten:

- *Epithel*
- *Muskulatur*
- *Nerven*
- *Bindegewebe und Stützgewebe*

Epithelgewebe

Def.: Ist definiert als Zelle an Zelle ohne wesentliche zwischenzelliger Substanz und die Zellen sind polar differenziert.

Vork.: Es kleidet äußere und innere Oberflächen aus und sind Sekretionsorgane (Druesen).

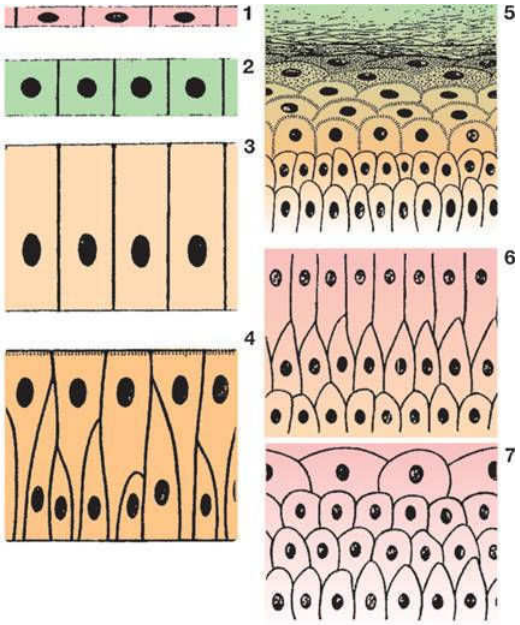

1 Einschichtiges Plattenepithel
2 Einschichtiges kubisches Epithel
3 Einschichtiges Säulenepithel (Zylinderepithel, „hochprismatisches" Epithel)
4 Mehrreihiges Epithel
5 Mehrschichtiges Plattenepithel
6 Mehrschichtiges Säulenepithel
7 Übergangsepithel

Lippert: Anatomie, 7.A. © Elsevier GmbH. www.studentconsult.de

1. <u>Einteilung:</u>
   - Form:
     - *Plattenepithel*
     - *Isoprismatisches Epithel* (in der Drüse die das Hirnwasser erzeugt)
     - Hochprismatisches Epithel (nicht Zylinderephitel)
     - *Polyetrisches Epithel*
   - Schichtung: Die oberste Schicht eines Epithel gibt den Namen
     - *Mehrschichtiges Epithel:* Ernährung der einzelnen Zellen erfolgt mittels Diffusion. Metablisieren: Bei mehrschichtigen Plattenepithel unterscheidet man unverhornt mit Zellkern und verhornt ohne Zellkern.zum Beispiel durch Überbeanspruchung kann ein unverhorntes (Mund) zu verhornten (haut) werden.
       - Mehrschichtiges verhorntes Plattenepithel:
         I. *Stratum corneum* (Schicht mit variabler Yahl von kerlosen nicht mehr vitalen Hornzellen)
         II. *Stratm granulosum (*ca. 3 Lagen platter Zellen mit auffaelliger Graulierung des Zytoplasmas)
         III. *Stratum spinosum (*mehrere Lagen polygomaler Zellen, mit tonofilament assziierten Desmosomen)
         IV. *Stratum basale (*eine Lage zylindrischer Zellen)
       - Mehrschichtiges unverhorntes Plattenepithel:
     - *Mehrreiiges Epithel:* Jede Zelle erreicht die Basalmembran. Z.B.: Flimmerepithel (hoher Energieumsatz)
     - *Übergangseptihtel:* Ist ein mehrschichtiges Eptihel das sich vergrößert und verkleinert. Wie z. B.: in der Blase, das Epithel ist dünner bei voller Blase als bei leerer Blase. Die Deckzellen in der Blase habe eine Crusta (Verdichtung – Reservemembranvesikel und Verdichtung des Zytoskeletts).

2. <u>Die Basalmembran/Lamina basalis</u> (80nm – 1,5µm) :
   - Lamina rara (lucida) externa
   - Lamina densa
   - Lamina rara (lucida) interna

     } Basallamina
   - Lamina fibroretikularis (Kollagen Typ 3, unter Basalmembran)

     } Basalmembran
   - Das Epithelgeweb ist mittels Hemidesmosomen an den Basalfüsschen und der Basallamina befesstigt.
   - Stratovale Unterschicht

   Basallamina und Basalmembran werden häufig als Synonym verwendet

3. <u>Leistungen des Epithel:</u>
   - Schutzfunktion: osmotische Schädigung z.B.: druch Crusta in Deckzellen; Schuz vor Strahlung z.B.: mit Pigmentepithel (Haut)
   - Transportfunktion: z.B.: Flimmerepithel – immer mehrreihig, Metachrome Schlagbewegung, 30 Schlaege/s, Struktur der Chinozilien 9x2 + 2, Kinetosom bewegt Chinozilien)
   - Resorptionsfunktion Darm, Mikrovilli ca. 3000/Zelle im Darm
   - Sekretorische Leistung: Drüsen, keine Druesen: interepithelial sezinierende Zellen: Becherzellen
   - Kontraktiele Leistung: Brust – Myoepithelzellen: Auspressen der Milch)
   - Sinnesleistung: Riechzellen, Simmeshaare sind Abkoemmlinge der Chinozilien

4. <u>Drüsen:</u>
   - Ein Sekret (*serös* (wässrig), mukös (*schleimig*) und fettig sein) ist eine Substanz die an eine Oberfläche abgegeben wird und dort eine Verwendung findet.
   - Excret – wird nach außen abgegeben (die Pancreas ist exokrin da der Darm eine äußere Oberflaeche ist)
   - Incret – wird nach innen abgegeben, endokrin (z.B Hormone ins Blut), Endokrine Drüsen entstehen durch Kontaktverlust mit der Oberfläche (z.B.: Schilddrüse)
   - parakrin (lokal in Umgebung)

   - Aufbau der Druese:

Kleinste morphologische Baueinheit => Laeppchen

azinöse Drüse:	seroeser Acinus
tubulöse Drüse:	mucoese Tuboli plattes Epithel auf der Seite und am Grund ein seroeser Halbmond => Spuehleinrichtung sonst wuerde der Tubulus verstopfen
ad alveolare Drüse:	alveolare Drüse

- Ductus excretorius (Ausführungsgang)
- Ductus interlobaris (Zwischenlappengang/interlobulaerer Ausfuehrungsgang).
- Streifenstück = Sekretrohr (Rueckresorption von Natrium, aber nicht immer z.B.: Traenendruese)
- Schaltstück.
- Acinus, Tubuli oder alveolare Druese

!interlobularer Ausfuehrungsgang is von Bindegewebe umgeben, der intralobulaere Ausfurhrungsgang (Schaltstueck + Streifenstueck) is nicht von Bindegwebe umgeben!

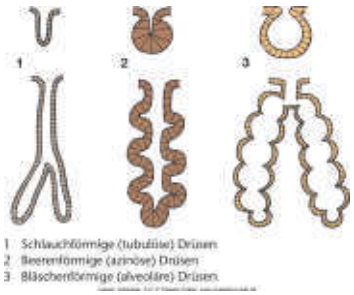

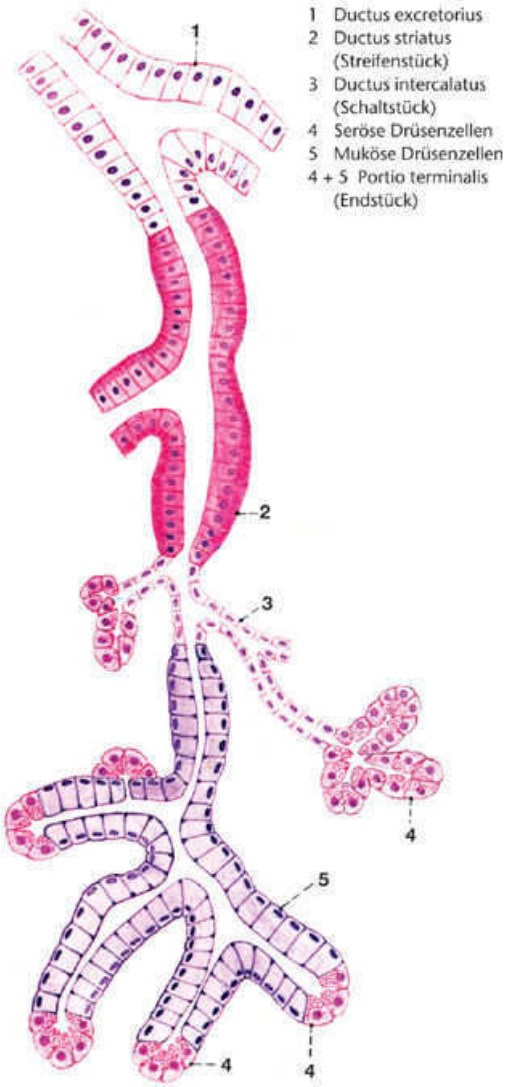

- Abgabemechanismen:
  - ekkrin (merokrin) Exocytose(a): Verpackung des Proteins durch den Golgi-Apparat. Vakuole wandert zur Membran und verbindet sich mit der Zellmembran und öffnet es ich nach außen. Da ein staendiger Membranrezirkulation (auch durch Endozytose) zwische Golgi – Apparat (deswegen eine Art Membrandepto) und Zellmembran besteht wird diese nicht faltig.
  - apokrin (fett) Exocytose(B): Fetttröpfchen geht hinaus und wird beim Austritt mit Membran aus der Zellmembran umhüllt und abgenabelt. Speziel laktierende Druesend (Thermostabiles Protein in der Milch, Kohlenhydrate – Milchzucker, Ram ist die Membran, Sahne ist die Membran mit Luft und Butter ist die zerschlagene Membran. Latella enthält Phosphorlipide darum wurde es zum Waschen verwendet.) Duftdrüsen haben eine Mischung dieser zwei Mechanismen
  - Holokrine Exocytose©: Die Zelle wird pyknisch geht zu Grunde und die Zelle selbst ist das Excret (Talgdrüsen), Fettige Degeneration.

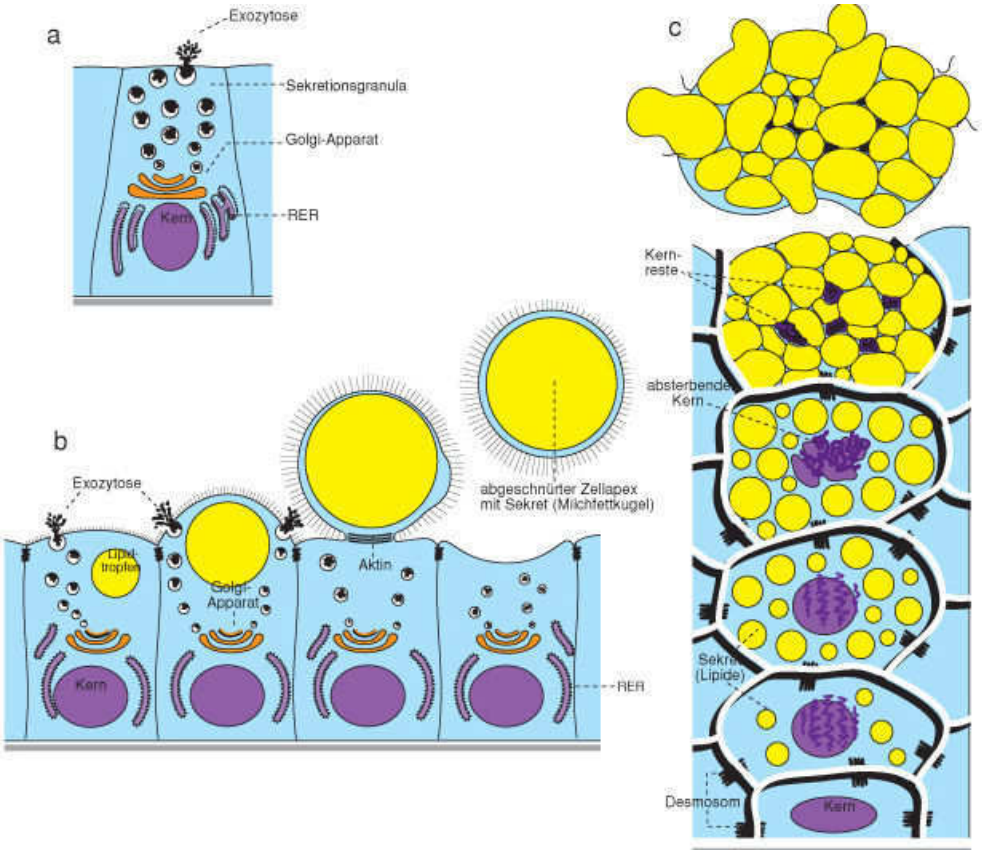

Binde und Stützgewebe

Def.: Bindegewebe und Stuetzgewebe besteht aus Zellen und zwischenzelliger Substanz.

- Funktion:
  - Verbindet
  - Kraftuebertragung (Sehne)
  - Fuellen (Fett)
  - Stuetzt (Knochen)
  - Abwehrszstem
  - Wasserhaushalt
  - Stffwechsel

- Zellen:
  - freie Zellen:
    - Alles Zellen der Abwehr (z.B.:Leukozyten, Monozyten , Lymphozyten, Makrophagen)
    - Mastzellen: hat Histamin (Mediator im Rahmen von Entzuendungen) und Heparin gespeichert
    - Histiozyt: Gewebsmakrophage
    - Plasmazelle: Abkoemmling der bLymphozyten
  - fixe Zellen:
    - Fibroblast, -cyt, -klast (Fibroblast sondert die amorphe Grundsubstanz ab und bildet das Kollagen
- Zwischenzellige Substanz:
  - Amorph (ungeformt): Proteoglykane (spez. Faerberisches Verhalten => Metachtromie mit Toloinblau), , Hyalonsäure , Glykoproteine, interstitielle Fluessigkeit
  - Fasern(sind für die Festigkeit verantwortlich) des Bindegewebes:

1. Kollagen Faser Typ 1:
   - Vorkommen: Lederhaut, Sehnen, Knochen, Organkapseln. Hält sehr viel aus 6kg/mm2
   - Ferbung: H.E. –rot, Azan – blau, Polarisationsmikroskopie - anisotrop, Versilberung – braun, resourcin Fuchsin – rot,

Sie kommt immer gewellt vor, dadurch ergibt sich eine gewisse Dehnbarkeit von 3-5% außer wenn sie vorgespant vorliegt. Im Kochen besitzt das Kollagen keine Dehnbarkeit. Die Kollagenfaser selbst ist unverzweigt erst das Kollagenfaserbündel ist verzweigt. Kollagen Typ 1,2 und 3 haben eine Faserstruktur. In der Haut bildet es ein dreidimensionelles Geflecht mit bestimmter Richtung, wie z.B.: am Handrücken: parallel zu den Fingern, daher schneiden die Chirurgen längs. Kollagenfasern werden von Fibroblasten aufgebaut indem sie Tropokollagen , eine Vorstufe produziert und diese in den Extrazellulaerraum bringen wo es sich immer um ¼ versetzt aneinander anlagert und eine Tripelhelix bildet. Es ist das häufigste Protein im menschlichen Körper und besteht hauptsaechlich aus den Aminosaeuren Prolin und Glycin. Hält sehr viel aus ca. 6kg/mm2 Kollagen zeigt das Anisotropie (Drehung der Polaristationswinkel).

   - Aufbau:
     a. Aminosaeurenkette
     b. Tropokollagen
     c. Protokollagenfilamente
     d. Prokollagenfirbille
     e. Mikrokollagenfibrille
     f. Kollagenfibrille
     g. Kollagenfaser
     h. Kollagenbuendel (verzweigt)

2. Retikulinphaser/ Gitterphaser/ arigophile Phaser/Netzphaser („Kollagen Typ3“):
   - Vorkommen: Lymphknoten, Tonsillen, in allen Immunorgane
   - Faerbung: Silberzalze – schwarz, H.E. – rosa, Azan – blau,

Es ist eine verzweigte bindungselastische Faser. Sie ist das Grundgewebe unsere Abwehrorgane. Das retikuläre Bindegewebe besteht aus retikuline Fasern. Auch Fettzellen haben retikuline Fasern, dass sie nicht platzen (Fußsohle, unter der Ferse)

   - Produzent: Fibroplstische retikulums Zelle und Fibroblast.

3. Elastische Faser:
   - Vorkommen: Blutgefaesse (Windkesseleffekt), Lig. Flava, Lunge(Ausatmen passiv), elastischer Knorpel
   - Faerbung: Azan – rot, Elastika Orcein – rotbraun, resorin Fuchsin – violett,

Hält ca. 20 kg/cm^2 stand und kann sich um 150% dehnen. Bei zunehmender Dehnung nimmt auch die Anisotropie zu. Aufgebaut wie kollagene Faser außer dass sie noch Desmosin und Isodesmosin enthaelt.

Arten des Bindegewebes:

Alles Bindegewebe hat sich entwickelt aus dem Mesenchyn (auch Blut und Muskelgewebe)

1) Mesenchym (embryonales Bindegewebe)
2) Fetales/Gallertiges Bindegewebe
3) Retikulaeres Bindegewebe
4) Kollagenes Bindegewebe
   i. Lockers kollagenes Bindegewebe (z.B.: Stroma)
   ii. Straffes kollagenes Bindegewebe
      a. geflechtartiges straffes kollagenes Bindegewebe
      b. parallelfasriges straffes kollagenes Bindegewebe
5) elastisches Bindegebe (z.B.: Lig. Flava)
6) spinozellulaeres Bindegewebe
7) Fettgewebe
   i. Univakulaeres Fettgewebe
   ii. Plurivakulaeres Fettgewebe

Verbindungen der Fibroblasten welche kollagene Fasern absondern

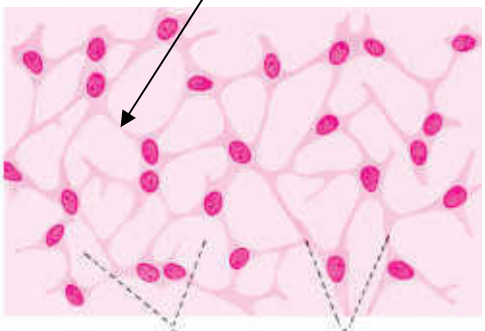

1 Fibroblasten
2 Zwischenzellsubstanz (Substantia intercellularis)

Fetales/gallerartiges Bindegewebe (Wharton'sche Sulze):
Gallertartige Struktur. Zum Beispiel in der Nabelschnur (2 cm dick, 50 cm lang)
Bindegewebe des Erwachsenen, retikuläres Bindegewebe (Lyphatische Organe/Gefäße, Mandeln, Milz, Thymus)

Straffes kollagenes Bindegewebe:
Viele fasern weiniger Zellen und Grundsubstaz

- Paralleles : z.B.:Sehne (besitzen Fluegelzellen/Tenozyten fuer Ausrichtung der Fasern)
- Geflechtartiges: z.B.: Lederhaut (hat aber trotzdem noch eine bevorzugte Richtung bzp. Handruecken)

Lockeres kollagenes (interstitielles) Bindegewebe:
Vemehrt Grundsubstanz und Zellen und weniger Fasern. Besonders wichtig fuer die Verschieblichkeit von Gefaessen und nerven z.B.: Faszien.

Retikulaeres Bindegewebe:

- Ortsständige (fixe) Bindegewebezellen:
  Retikulumzellen bilden mit langen Auslaeufern ein dreidimensionales Netz, in dessen Maschen sich freie Zellen ungestoert entwickeln können. Aktiv Fasern produzierende Zellen nennt man *Fibroblasten*, ruhende Zellen Fibrozyten. Sie besitzen ein kartoffelfroermigen Kern der heterochromatin arm ist und kann die Fortsä tze einziehn für die Teilung. Gewebs makrophagen sind ortsständige Makrophagen (früher Histiozyten genannt,) kann ins Blut gehen und wird dort als Monozyt transportiert.

- Freie (mobile) Bindegewebezellen: Zu ihnen gehören aus dem Blut ausgewanderte weiße Blutkörperchen *(Leukozyten)*,

spinozyellulaeres Bindegewebe:
Kommt nur im Eierstock vor und ist ein sehr Zellreiches aber faser- und grundsubstanzarmes Gewebe. 6000000 -> 40000 Zellen bei Pubertaetsbeginn daher muessen die Eizellen gut gelagert werden.

Fettgewebe
Die Zellen des Fettgewebes haben ihren Ursprung in Fibroblasten oder Retikulumszellen, welche Fett aufnehmen. Daher entsteht zuerst eine plurivakulaerer Adipozyet wie man sie auch noch bei Säuglingen findet bis die vakuolen in einander verfließen und eine univakulaere Zelle entsteht. Anzahl der Fettzellen wird im Rahmen der Entwicklung bis zur Pubertät festgelegt (eine Überfütterung mit Muttermilch ist nicht möglich) und diese wollen dann immer voll sein. Fett wird in der Zelle ohne Mebran gespeichter (Phasengrenze). Der Kern liegt in den Adipocyten immer am Rande.

- Weißes/univakulaeres Fettgewebe:
  - Speicherfett: Das speicherfett wird geschlechtsspezifisch verteilt.
    - Mann: Nackengewebe, Bauch
    - Frau: subcutanes Fettgewebe
  - Baufett : Findet man um Organe, an Sohlen, Wangen und Handflächen. Dieses Fett wird nur in äußersten Notsituationen verbraucht. Trotzdem wird es aber ständig ausgetauscht bzw. erneuert. Diese Fettzellen werden von Retiklumsfasern umhuellt
- Braunes/plurivakulaeres Fettgewebe: Kommt in Saeuglinge und Tieren die Winterschlafe abhalten vor.Dies Fettzellen koennen mittels ihrer speziellen Mitochondiren direkt durch Fettverbrennung Wärme erzeugen.

Arten des Stützgewebe:

- Knorpel
  - Hyaliner knorpel
  - Elastischer Knorperl
  - Faserknorpel
- Knochen

- Hyaliner Knorpel (=> Druckelastizität):
  - Vorkommen: Gelenke, Atemwege, Bronchien, Rippenknorpel, Wachstumsplatten, Nase
  - Zellen:
    - Chondrozyten
    - Chondron/ Teritorium: Zellgruppen(6-8), Zellen eines Chondron sind isogen (aus einer Zelle entstanden)
  - Interterritorialsubstanz/Zwischenzellige Substanz
    - Chondroinsulfat
    - Proteoglykane
    - Kollagene Fasern (Typ 2) sind fibrilär angeordnet; Kollagenfaser sind maskier, anisotrop
  - Perichondrium:
    - Stratum fibrosum
    - Stratum cellulare (vasulare) da es Nerven und Gefäße beinhaltet

Chondrone folgen im Gelenksknorpel dem Verlauf der kollagenen Fasern und somit kommen unterschiedliche Zonen zustande: Tangentialzone, Übergangszone und Radiärzone. Knorpelgewebe ist ein bradytrophes Gewebe (=langsamernährend), da es nur über die Knorpelhaut, das Perichondrium ernährt wird. Im Fall des Gelenksknorpels nur durch die Synovia (Gelenksflüssigkeit) und ist dadurch auch schlecht regenerierbar. Im Alter nimmt das Wasserbindungsvermögen ab und die kollagene Fasern werden sichtbar => Asbestfaserung. Der hyaline Knorpel kann auch verknöchern. Knorpel wird in seinem Wachstum von den Schilddrüsenhormon Thyroxin abhängig.

- <u>elastischer Knorpel</u> (=> Druck und Biegungselastisch)
  - Vorkommen: Ohr
    Der elastische Knorpel ist sehr ähnlich wie der hyaline Knorpel nur sind die Chondrone kleiner (meist nur 2 Zellen). Zusätzlich zum Kollagenfaser Typ 2 besitzt der elastische Knorpel Netze aus elastischen Faser die in das Perichondrium einstrahlen.
- <u>Faserknorpel</u> (=>zugfest + druckelastisch):
  - Vorkommen: Schambeinfuge, Zwischenwirbelscheiben, Kiefergelenk
    (Der Faserknorpel ist eine Vorstufe des hyalinen Knorpels). Im Faserknorpel befinden sich allerdings Kollagenfasern des Typs 1 und 2 und die Chondrozyten liegen meist einzeln in einem schmalen Hof. Im Faserknorpel sind histologische und funktionelle Merkmale vom straffen und Knorpel vereint.
- <u>Knochengewebe:</u>
  - Zellen:
    - Osteozyten/blast (viel ER)(100 Osteoblasten bauen was ein Osteklast abbaut)
    - Osteoklast (viel kernige Zelle, entstanden durch Vereinigung von Makrophagen)
  - Zwischenzellige Susbtanz:
    - Organische:
      - Osteoid mit eingebetteten K und Ca Kristallen
      - Die Kollagenfasern Typ1 (Zug) vorgespannt.
    - Anorganisch:
      - Hydroxylapatit (für Druck) (Kalziumphosphat 85%, Kalziumkarbonat 10%)

Der Knochen folgt einem Minimum-Maximun-Prinzip, dieses kann aber nur umgesetzt werden wenn der Knochen belastet wird ansonst verändert sich der anfangs entwickelte Geflechtknochen nicht.

1 Substantia compacta
2 Substantia spongiosa [trabecularis]
3 Osteon (auseinander gezogen)
4 Blutgefäße
5 Periosteum
6 Zentralkanal (Havers-Kanal)
7 Erweiterte Havers-Kanäle in der Spongiosa
8 Äußere Generallamellen
9 Fibrae perforantes (Sharpey-Fasern)
10 Vom Periost her eintretendes Blutgefäß in „Volkmann-Kanal"

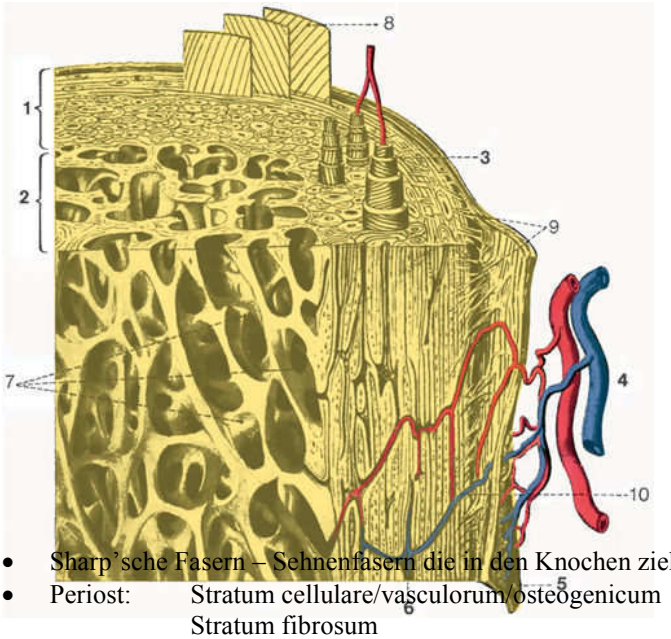

- Innere Generallamellen
- Schaltlammelen (Reste nach Umabau)
- Havers-Kanälchen (immer längs) mittels Volkmann-Kanälchen verbunden
- Periost enthält Nerven und Gefäße
- Osteozyten liegen Zentralkanal und sind untereinander durch Fortsätze verbunden
- Als Howship-Lakune bezeichnet Ausbuchtungen an Knochenoberflächen, die durch Osteoklasten entstehen.

- Sharp'sche Fasern – Sehnenfasern die in den Knochen ziehen
- Periost: Stratum cellulare/vasculorum/osteogenicum
  Stratum fibrosum
- Trajektoren – Spannungslinien
- Knochen Druckfestigkeit 15 kg/mm2
- Knochen Zugfestigkeit 10 kg/mm2

Entwicklung:

- Desmale Osisifikation (direkte Verknöcherung)
- Chondrale Ossifikation
    - Endochondrale Ossifikation (indirekte Verknöcherung)
    - Perichondrale Ossifikation (direkte Verknöcherung)

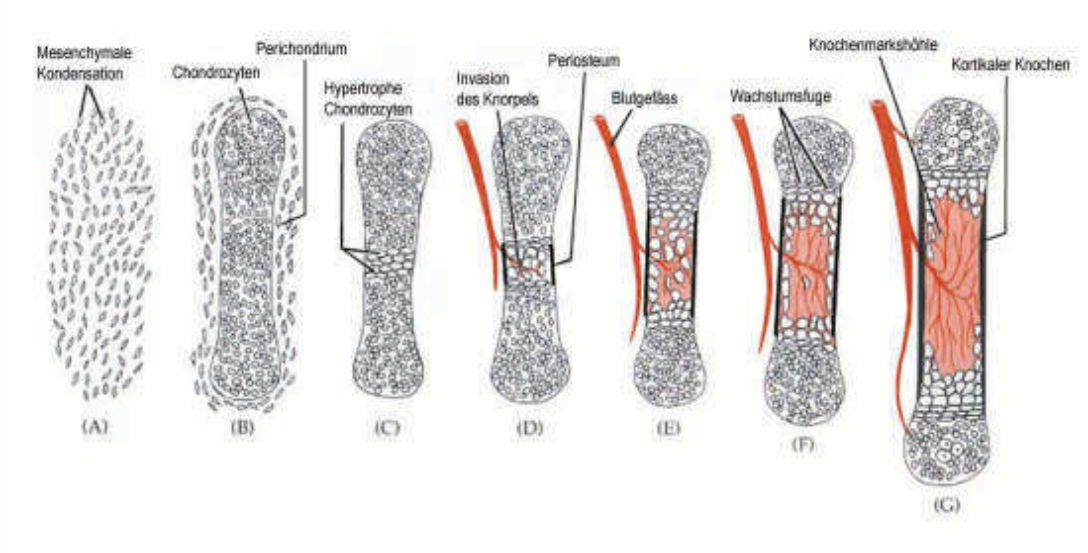

Abb. 1.2.: Schematische Darstellung der enchondralen Ossifikation
(A) Mesenchymale Zellen differenzieren sich zu Chondroblasten und bilden die Kondensationszone.
(B) Chondroblasten werden zu Chondrozyten und bilden eine Knorpelanlage, umgeben von Perichondrium.
(C) Zentral liegende Chondrozyten beginnen zu hypertrophieren.
(D) Terminal hypertrophe Chondrozyten werden apoptotisch. Beginn der Invasion des Knorpels durch Blutgefäße und Osteoklasten. Das flankierende Perichondrium wird zum Periosteum (Ersatzknoche – perichondrale Ossifikation) Knochenmanschette
(E) Osteoklasten lassen einen Hohlraum entstehen, die spätere Knochenmarkshöhle.
(F) Das Knorpelgewebe wird zentral durch trabekulären Knochen ersetzt. Das Längenwachstum erfolgt nunan den distalen Enden in den beiden Wachstumsfugen.
(G) Die Knochenmarkshöhle beinhaltet nun hämatopoetische Zellen. Von außen lagert sich kortikalerKnochen an

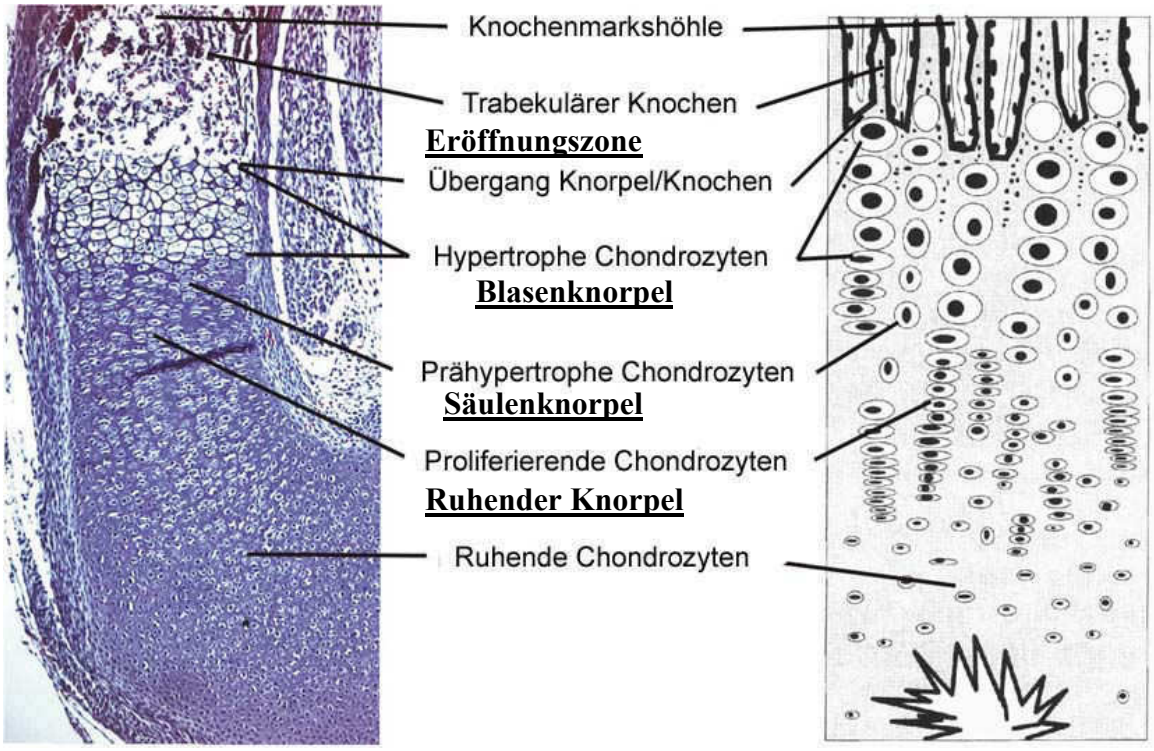

Blut

Blut ist eine spezielle Form des Bindegewebes und entsteht erstmals in der 3 Lebenswoche. Ca 8% des Körpergewichts ist Blut. Blutzellen entwickeln sich im Knochenmarkt.

- Zwischenzellige Substanz:
  - Plasma (90% Wasser, 6-8% Protein)
    - Serum
    - Firbrinogen (Faser)
- Hematokrit (Zellen im Blutplasma ca. 45%)
  - Erythrozyt (4,5 – 5,5 milionen/µl)
  - Leukozyten
    - Granulozyten (neutro-/ acidophil bzw. eosinophiler/ baso-)
    - Monozyten
    - Lymphozyten
  - Thrombozyten
  -
- Funktion:
  - Gastransport
  - Nährstofftransport
  - Erhält Konstanz des inneren Milieus (PH etc.
  - Wärmetransport
  - Abwehrsystem (Zellen ins Gewebe transportiert)
  - Wundverschluss

<u>Erythrozyten:</u>

Erythropoesis:

8 Tage
a. Hämohistoblast
b. Proerythroblast
c. basophiler Erythroblast (gorßer Kern, basophile Granula - Proetine)
d. polychromatischer Eryhtroblast(auch Normoblast)(kein rER)
e. acidophiler (orthochromatischer/ oxydophiler) Normoblast (Eisen aufnahem)

3Tage
f. Retikuloluzyt (ohne Kern)(nicht mit Retikulumzelle verwechseln!!!!!)
g. Erythrozyt

Mann hat mehr Erythrozyten da er mehr Muskelmasse hat (nicht wegen Regelblutung!!!).
8‰ der Erythrozyten sind Retikoluzyten
Erythrozyten sind empfindlich auf osmotische Druck und werden in der Leber, Milz und im Knochenmarkt abgebaut.
Blutgruppensystem in Glykokalix der Erythrozyten

<u>Leukozyten:</u>

Leukozyten (ca. 5000/µl je nach Verfassung) sind in drei Typen von Granulozyten sowie Monozyten und Lymphozyten zu unter teilen.

1. Granulazyten (weil Plasma Granula enthält, Hauptteil in Gewebe):
   - Neutrophiler:
     Mikrophage der unspezifische Abwehr, segmentkernig (3-5 Segmente)
   - Eosinophiler:
     Räumt Antigen – Antikörper Komplexe weg, einmalsegmentierte Kern(Brillenkern), rote Granula => Lysosomen
   - Basophiler:
     Wichtige Mediatorzelle für die Abwehr(Histamin- und Heparingranula); kleinster Gr.zyt mit dichter Granula. Histamin: Fefäßerweitern und steigert Durchlässigkeit, Heparin: senkt Blutgerinnung.

2. Lymphozyten:
   großer Zellkern und wenig Plasma, spezifische Abwehr, Lymphozyten können nicht phagozytieren. Können sich amöboid bewegen, aber nichtgut wegen des geringen Plasma. 10% sind kurzlebig (12 Tage) 90 % sind langlebig (500 Tage). Sie sind in ständiger Zirkluation (Venenwinkel –Blut –Geweb –Lymphbahn/lymphatisches Gewebe etc.)

- T-Lymphozyten (65%):
  Sind für die zellgebundene Abwehr verantwortlich (Zelle gegen Zell), findet man im Blut und werden von Thymus geprägt,
- B-Lymphozyten (25%):
  Produzieren Immunglobuline die ans Blut abgeben werden. Erwird von Bursenequivalent (Bursae fabricii -Immunorgan bei Vögel, dort entdeckt) geprägt. Plasmazellen sind die Stufe die Immunglobuline produzieren. Sie haben einen exzentrischen Zellkern mit einer Radspeichenstrukutur (nur im Blut nicht). Man findet sie häufig in laktierenden Brustdrüsen und Tränendruüsen
  - Myeloische Reihe:
    1. *Hämozytoblast*
    2. eosiniophiler/neutrophiler/basophiler *Myeloblast*
    3. *Promyeolzyt*
    4. *Myeolozyt*
    5. *Metamyeolozyt*
    6. *stabkerniger Granulozyt* (Jugendform) (dicke Stelle = 2 mal dünne Stelle)
    7. *srgmentkerniger Granulozyt*

    im Blut (6–7)

3. Monozyten:
   Monozyt ist die Transportform ist der Makrophage größte Zelle des Körpers dem Makrophagen und taucht in anderen Geweben unter andere Namen auf. Die. Der Makrophage isst etwas und wandert in den Gefäßen in Form des Monozyten in die Lunge und werden zum alveolaren Makrophagen. Dort wird er mittels Flimmerhaar-Epithel rachenwärts transportiert und verschluckt

Zellen	Prozent im Blut
Neutrophiler Granulozyt	55 - 68%
Eosinophiler Granulozyt	2,5 – 3 %
Basophiler Granulozyt	0,5 – 1%
Stabkerniger	2 – 3%
Monzyten	4 – 5 %
Lymphozyten	36 – 20 %

Neutrophiler Grnulozyt	Eosinophiler Granulozyt	Basophiler Granulozyt	Lamphozyt	Monozyt
	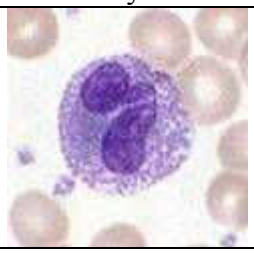	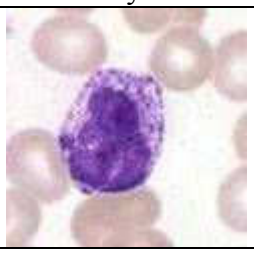		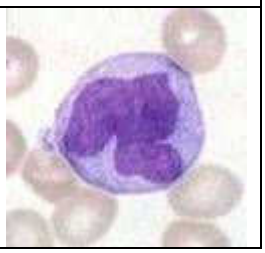

<u>Thrombozyten:</u>
Thrombozyten sind keine Zellen. Es sind Zellfragmente. Sie bestehen aus hellem Hyalomer (außen) und einem zentralen Granulomer(dunkel). Sie sind wichtig für die Blutgerinnung.

Daher ca. 200.000 Thrombozyten/mm^2. Blutplättchen stammen ab von den Megakayryocyten. Der Megaryozyt ist eine Riesenzelle, die sich im Knochenmark befindet. Megakaryozyt → granulierter Megakaryozyt → knospender Megakaryozyt → Thrombozyten Blutzellfärbung: panoptische Färbung nach Pappenheim. Eine sukzessive Färbung mit Eosin und Methylblau (May-Grünolwald Färbung?) sowie Eosin, Methylenblau und Azur(wässrig) (Giemsafärbung?) Durch Fixierung mit Methylenblua erhöhe ich die Färbbarkeit

Muskelgewebe

- glatte Muskulatur
- Skelettmuskulatur
- Herzmuskulatur (ist näher zur glatten Muskulatur verwandt als zur Skelettmuskulatur)

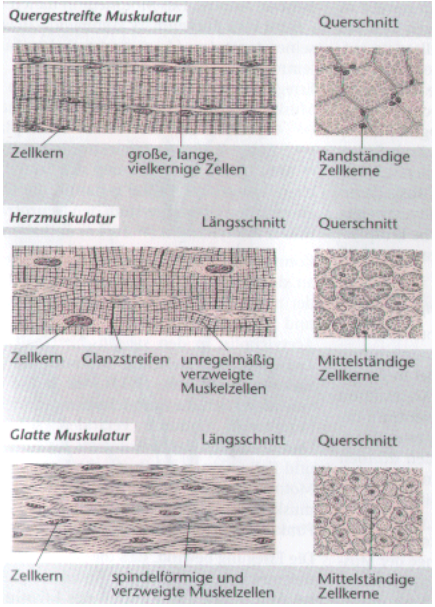

1. Glatte Muskulatur:
   - Ort: Bronchien (Husten), Gefäße, Haut.
   - Vegetativ innerviert: nerval (Synapse per distance und hormonell (Hormone)
   - Myogene Erregung durch Schrittmacherzellen
   - spindelförmigen Zellen (50 – 200 µm; Uterus max. 800µm)
   - Gap Junctions für Reizübertragung (Single-Unit Typ)
   - Multi-Unit-Typ: jede Zelle innerv. (Bsp.Ziliarmuskel)
   - mittelständiger zigarrenförmigen Kern haben.
   - Bei Kontraktion: Kern und Zelle korkenzieherartig
   - bildet Muskelhäute aus
   - Zellen fischzugartig angeordnet
   - Zellen in Strümpfe von Retikulumsstrang (verzweigt) ein
   - Die Zellen haben Caveolen als Ca-Speicher
   - Kann sehr gut regenerieren
   - Hypertrophie und Hyperplasie möglich

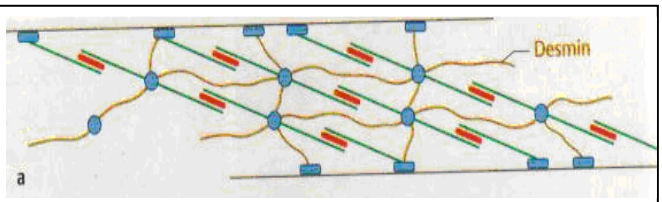

Aktin- und Myosinfilamente (frün bzw. rot) sind in schräg verlaufenden Bündeln angeordnet. Die Aktinfilamente sind mit ihren Enden in den zytoplasmatischen Verdichtungen/ Densbodies (blaue Punkte; equivalent zu Z-Scheibe) und membranständigen Anhäftungsplaques (blaue Kästen) verankert. An den selben Stellen sind auch Intermediärfilamente aus Demsin (braun) befesrtigt

2. Skelettmuskulatur:
   - Willkürlich (außer oberer Teil des Oeophagus)
   - Unverzweigte Muskelfasern: Synzytien (10 -20 cm)
   - Durch konfluieren von Myotuben/Myoblasten
   - Randständiger Kern(ca. 20 – 40Kerne/mm, Kern in der Mitte=>Regeneration, Wachstum)
   - Kleinste Funktionelle Einheit: Sarkomer (max. 3,6 µm, min 1,6 µm) mit I- Streifen (isotrop, Aktin), A-Streifen (anistrop, Myosin), Tittin-Filamenten, Z-Scheibe, M-Streifen, H-Zone
   - Z –Streifen: Verknüpfung von Aktin- Filamente
   - Cohnheim'sche Felderung durhc A- Streifen und I-Streifen

- Muskel Kompartimente:
  (Srkomer)Aktin + Myosinfilament →Myofilament →Myofibrille→Muskelfaser mit *Sarkollemm*(Membran) umgeben
  →Primärbündel (10-50 Muskelfasern *+Endomysium*) dazwischen und *Perimysium internum* umhüllt
  →Sekundärbündel (Fleischfaser, Ø < 2mm) wird umhüllt mit *Perimysium externum* umhüllt das mit Faszie verbindet
  →Epimysium verbindt mit Faszie
- Perimysium enthält Nerven und Gefäße
- Bindegewebe: Verschieblichkeit, Festigkeit (innen mehr Retikulin, außen mehr Kollagen)
- Isotone (Veränderung der Muskellänge) und isometrische (ohne) Kontraktion
- Erregung (immer membrangebunden): motorische Endplatte
- Triade: LTL – System für Erregung und Ca
- T(ransversales)-System: Einfaltungen der Membran zwischen Myosin Z-Scheibe
- L-System: Sarkoplasmatisches Retikulum (Ca-Speicher mit terminaler Zisterne
- Phasische Muskulatur:
  - Rote (slow-twitch): kann nur aerob Energie gewinnen und beinhalten vie Myoglobin, Dauerleistung, mehr Mitochondrien
  - Weiß (fast-twitch): weniger Myoglobine, kurze Belastungen, bevorzugt anaerobe Energiegewinnung
- Tonische Muskulatur
- Muskelkate: Mikrorisse in Z-Scheiben + Übersäuerung
- Sehnenursprung an Aktinfilamenten mit einer Art Hemidesmosom
- 1cm^2 Faserquerschnitt: 8-10 kg Hubkraft
- Immer eine myoneurale Einheit benötigt
- Nur Hypertrophie möglich
- Geringe Regeneration durch konfluieren von Satellitenzellen

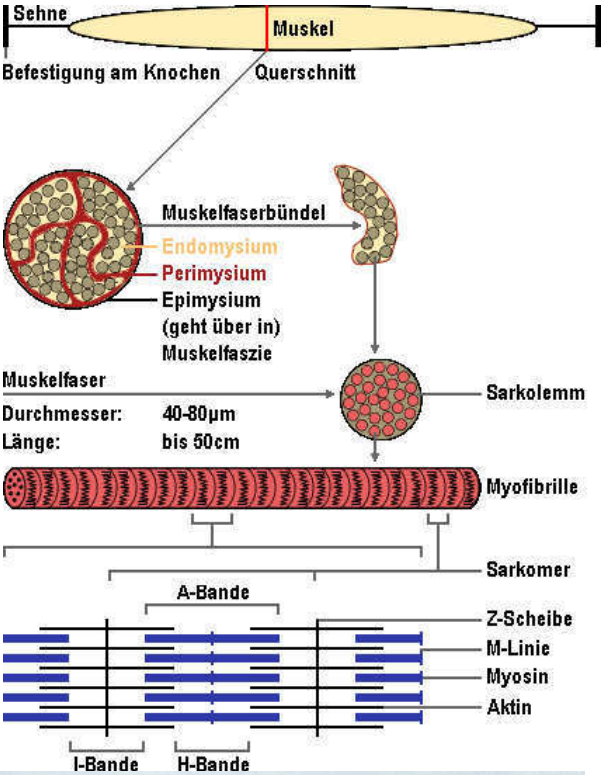

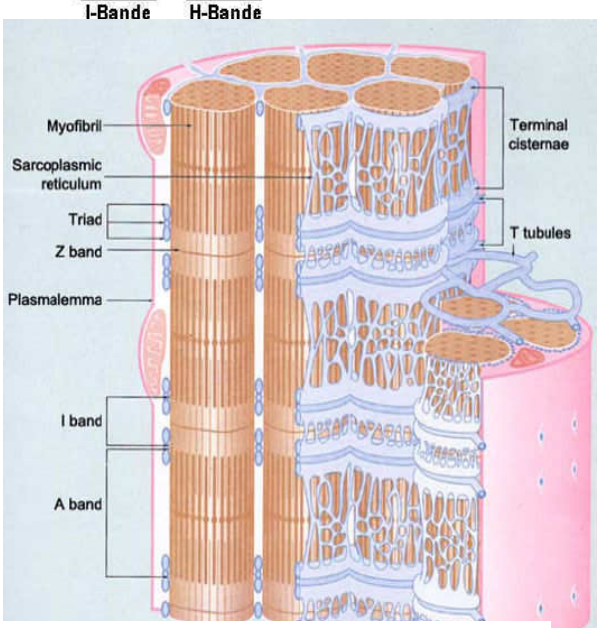

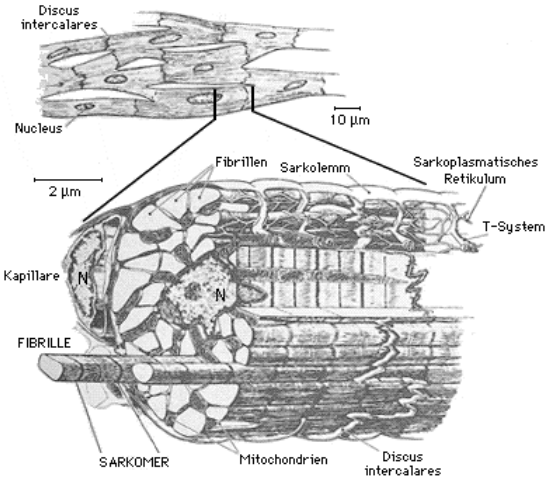

Herzmuskulatur

- Verzweigte Zellen
- Zentrale Zellkerne
- Zellen könnent polyploid werden
- ¼ des Volumesn sind Mitochondrien
- Diaden: T-System (Ca-Speicher hier!) + L-System
- Erregung durch Erregungsmuskulatur (zum Sinusknoten gehen Nerven)
- Arbeitsmuskulatur – Erregungsmuskulatur

- Arbeitsmuskulatur hat mehr Myofibrillen
- Erregungsmuskulatur: wahrscheinlich die ersten Zellen in der Entwicklung
- Glanzstreifen/ Disci intercalares: trepenförmige Verbindung von Muskelzellen durch Desmosom (Macula adherentes, mechanische), Fascia adherentes (mechanisch) und Nexus (gapjunctions, Kommunikation)
- Glanzstreifen entspricht einem Z-Streifen, sonst Querstreifung gleich
- Herzmuskel kann nicht krampfe aber Hypertrohieren
- Entwicklung aus Mesenchym und näher zur glatten Muskulatur verwand
- Lipofuszin (Residualkörper/-body) ist ein Stoffwechselendprodukt, das sich in den Zellen ablagert und ab dem 30 Lebensjahr sichtbar wird.

Nervengewebe

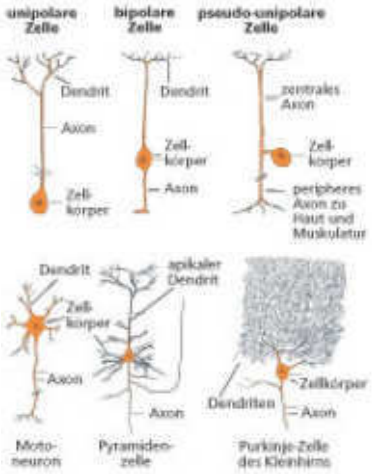

a) Nervenzelle/Neuron (Perikarion/Soma = ohne Fortsetze):

i. Zellarten:
- Unipolare Nervenzellen (Spinalganglion)
- Bipolare Nervenzellen
- Pseudounipolare Zelle
- Multipolare Zelle (häufigste)
  - Pyramidenzelle
  - Purkinje-Zelle(in Stratum ganglionale–Kleinhirn)

ii. Zellbau:
- Dendrit
- Axon (mit Ursprungskegel)
- Nucleus (sehr groß, viel Euchromatin
- Nissl-Schollen (rER)
- Synapsten: Synapsen wirken sowohl hemmend als auch erregeend
  - Axodendritische
  - Axosomatische(direkt an Zelle)
  - Axoaxonale (letzte)
  - Motorische Enplatte
  - Neuroglanduläre Kontaktstelle
- Neurofilamente (Intermediärfilamente)

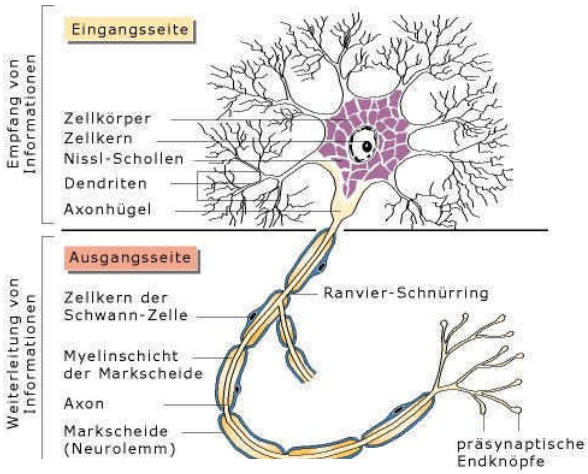

b) Gliazelle

i. Zelltypen
- Zentrale Gliazellen
  - Oligodendrocyt (2-3 Axone)
  - Astrocyten

  } Makroglia (entstammt dem Neuralrohr)
  - Hortega Glia (Makropha
- Periphere Glia
  - Schwann'sche Zellen
  - Mantel/Satelitenzelle (in Gnaglien; vegetaive-multipolar)

  } Mikroglia entstammt dem Mesenchym

ii. Funtkion:

Die Gliazelle bildet die Myolinschicht um den Nerv, indem sie den Nerven umhüllt und Verbindungen zwischen den Membranen ausbildet (Schweißnähte). Die Zelle dreht sich dann um den Nerv und es wickelt sich die doppelte Membran herum, dadurch entsteht eine Myolinschich bestehend aus den Phosphorlipiden und Proteinen der Membran. Die Myolinschicht hilft die

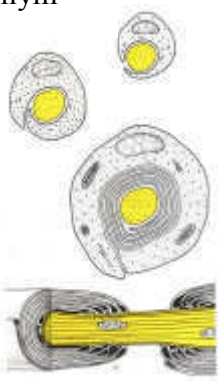

Reizleitung zu beschleunigen. Da sie von Isolationsschwachstelle (auch ranviersche Schwachstelle) zu Isolationsschwachstelle springen (bis 120m/s). Jede Erregung ist an die Membran gebunden. Die Leitungsgeschwindigkeit ist abhängig von der Dicke der Myolinschicht. Es gibt aber nicht-myoliniserte Axone.

c) Nervensytem:

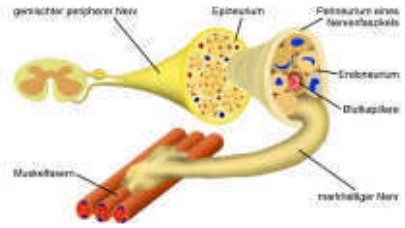

i. Bindegewebe:
- Endoneurium zwischen dem Axomen
- Perineurium
- Epineurium

ii. Regeneration:
- Periphere Nerven können sich regenerieren.
- Die Nerven wachsen wieder aus 1mm/Tag

iii. Leitungsgeschwindigkeiten:
- Abhängig von Dicke der Geschwindigkeit
- 0,5m/s bis 120 m/s

iv. Reizübertragung:
- Divergenzprinzip: Verteilung an viele Zellen
- Konvergenzprinzip:Sammlung in einem Zentrum

v. Fasereinteilung:
- Richtung:
  - Efferente Fasern: zum Peripheres Nervensystem (entfernen)
  - Afferente Fasern: zum Zentralen Nervensystem (aufsteigend)
- Qualitäten
  - Sensible Fasern
  - Motorische Fasern

Vegetatives Nervensystem
- viszeroafferent/viszerosensibel:
- iszeroefferent/viszeromotorisch: an glatte Muskulatur, sekretorisch an Drüsen

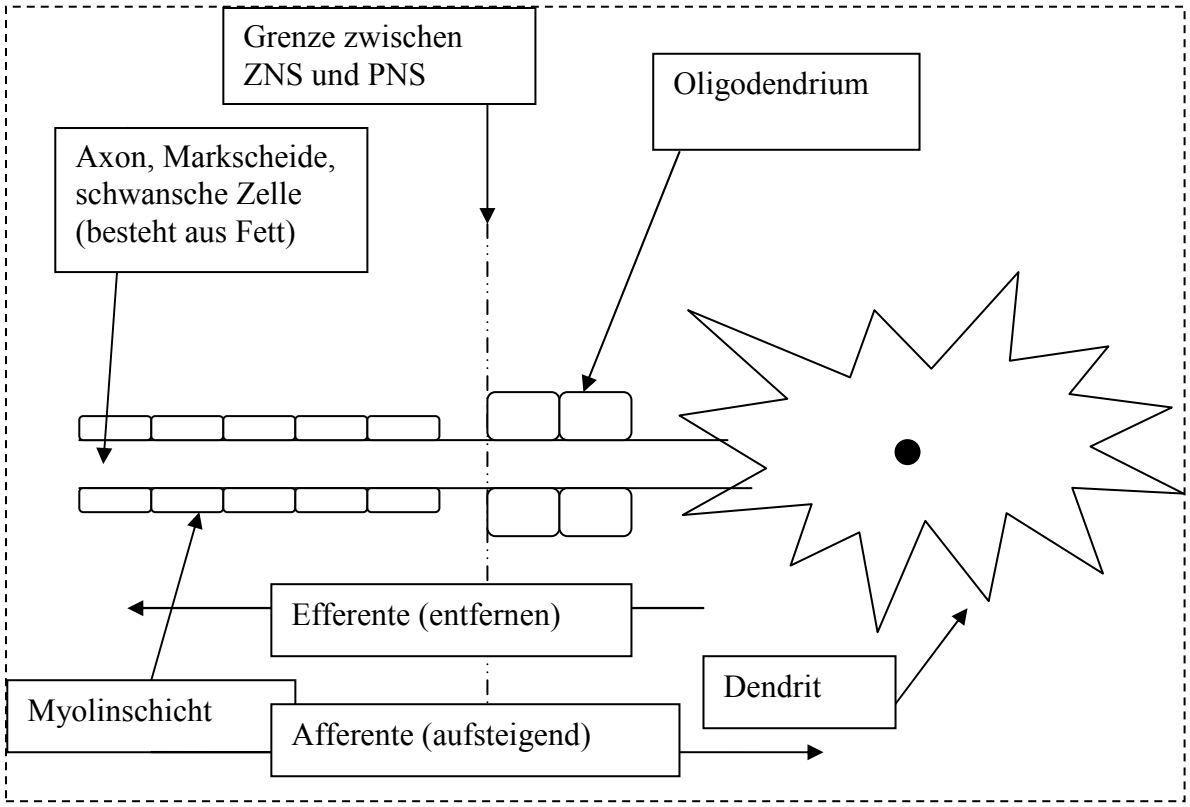

Herzkreislaufsystem

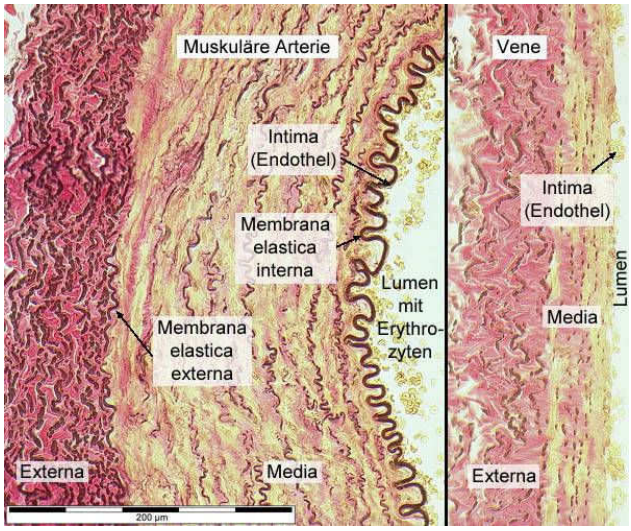

Herz (Reizleitungssystme - spezialisierte Herzmuskulatur) → herznahe Arterien (Aer: Luftröhre) → herzferne Arterien → Arteriolen → Kapillaren (4-15 µm; Stoffaustausch – dünne Wände) → Venolen → herzferne Venen → herznahe Venen

Allgemeiner Aufbau der Blutgefäße:

3-Schichtung

1. **Tunica intima:**
   einschichtiges Plattenepithel, das die innerste Schicht bildet + subendotheliales Bindegewebe (Trennschicht). Das Endothel (blutgerinnungshemmend) entsteht aus dem Mesoderm (mittleres Keimblatt), die Zellen machen während des gesamten Lebens nur 4 Zellzyklen/Teilungen durch. Bei einer Zellzerstörung müssen sich die Nachbarzellen ausbreiten. Erst wenn die Lücke zu groß wird oder die Nachbarzellen ihre maximale Größe erreicht haben bilden sich neue Zellen. (Verbindung durch Desmosome). Die Endothelzellen haben eine geringe Kontraktionsfähigkeit, da sie (viel) Aktin in der Zelle haben. Zusätzlich liegt ein Perizyt zwischen dem Endothel und der Basalmembran, er kann sich kontrahieren. !
2. **Tunica media:**
   Glatte Muskulatur bei herzfernen / elastische Fasern bei herznahen Arterien + Membrana elastica externa (Trennschicht) Bewirkt die Wandspannung
3. **Tunica externa/ Adventitia**
   Verankert das Gefäß in der Umgebung (lockeres kollagenes Bindegewebe)

<u>Aufbau einer Kapillare</u>:
5-15 µm, der Durchmesser kann bis zu 100 µ m erreichen => Sinusoide (Kapillare). (bei 4 µm steht das Blut). Die Kapillare muss eine dünne Gefäßwand (Oberfläche groß Diffusionsstrecke kurz) aufweisen, da hier der Stoffaustausch stattfindet. Die Gase werden durch Diffusion (passiv), Nährstoffe und Schlackenstoffe durch Zytopempsis / Transzytose durch die Endothelzellen transportiert.

- Es gibt 3 verschiedene Arten von Endothel:
  1.: geschlossenes (kontinuierliches) Epithel:
  Hier sind die Epithelzellen durch Desmosome und Tight junktions miteinander verbunden. Sie bilden so eine Schranke (Bsp.: Blut-Hirn-Schranke).
  2.: (diskontinuierliches) Endothel mit Poren:
  Die Epithelzellen haben Poren (8nm), auch die (lückenhafte/fehlende) Basalmembran hat in diesem Bereich Poren. (?Sie ermöglichen den Durchtritt höhermolekularer Stoffe?) in den Extrazellulärraum. Zu finden sind diese Strukturen in der Niere, der Leber, der Milz und im Knochenmark für Stofffiltrationen
  3.: Fenestriertes Epithel:
  Beim fenestrierten Epithel findet sich eine Membran vor den Poren(6nm). Es liegt in den endokrinen Organen und im Plexus coroideus (Erzeugung des Liquor cerebrospinalis) vor. (auf und zu machen ?)

Durch das Endothel müssen auch Zellen der Abwehr (Leukozyten) durchtreten können. Das Endothel kann zu diesem Zweck Stomata bilden, der Leukozyt streckt Pseudopodien zwischen die Zellen und drängt sie so auseinander (ganzer Prozess: Leukodiapedese; Histamin hilft diesem Prozess durch Erweiterung). Generell sind die Zellkerne, die in das Lumen hineinstehen, des Endothels immer in Längsrichtung angeordnet, um den Blutfluss nicht zu behindern. Im bradytrophen Gewebe (Knorpel, Kornea, Herzklappen => keine Kapillaren daher langsam ernährend) ist auch der Antransport von Leukozyten schwierig, bei einer Endokarditis kommt es infolge dessen oft zu einer Nekrose/Zerstörung der Herzklappen. (Bestimmte Endothelzellen können Phagozytieren). Die Regelung des Blutsroms erfolgt durch die Arteriolen/ präkapillären Sphinkteren

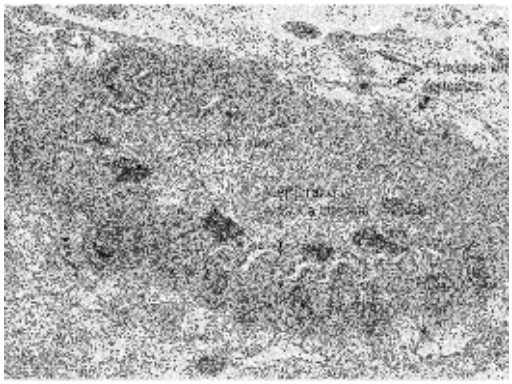

Aufbau der Arteriolen:
Die Arteriolen ermöglichen die Regulation des Blutstroms, sie werden auch als praekapilläre Sphinkter bezeichnet. Subendotheliales Bindegeweh trennt Muskulatur von Endothel.
Aufbau:

- Endothel
- **1-2 Lagen** konzentrisch gelagerter glatter Muskulatur in der Media !!
- Adventitia
- Kein Stoffaustausch möglich

Im Längsschnitt kann man in den Gefäßen des arteriellen Schenkels aufgrund der konzentrischen Anordnung der Muskelzellen Kernkreuze von Entothelzellen und Muskelzellen finden. (Glatte Muskulatur: vegetative Innervation => Synapse per distance

Aufbau der Arterien:
Die Arterien haben **mehr als 2 Lagen** konzentrisch angeordnete glatte Muskulatur in der Tunica media!!

herzferne Arterien: Muskulatur
herznahe Arterien:
wenig bis keine Muskulatur; Aufnahme der Druckschwankungen durch elastische Membran (in Aorta ca 40 – 50). Schräg dazu glatte Muskulatur um Membranen zu spannen

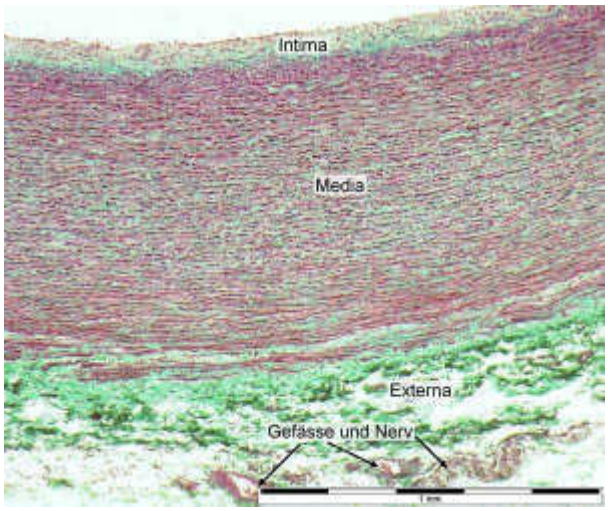

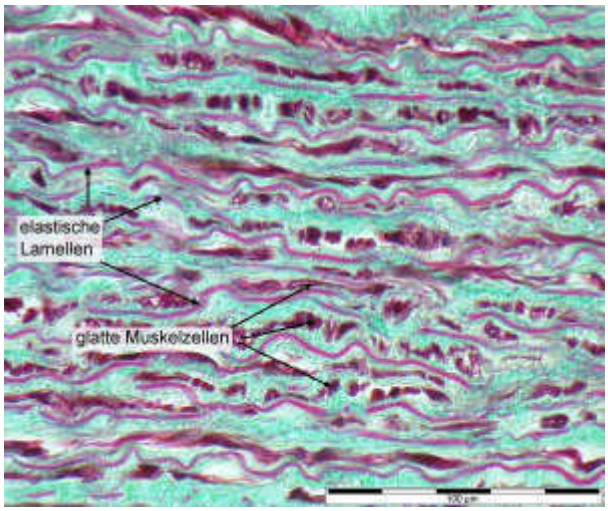

Alle Gefäße größer als 1mm brauchen Vasa vasorum!

- Max. innere 2/3 des Gefäßes können vom Lumen her versorgt werden!

Aufbau der Venen:

Bei Venen findet man keine Kernkreuze und es fehlt die klare 3-Schichtung, da Media mit Adventitia verschmilzt.

!! Bei der Vene findet man **mehr als zwei Lagen ungeordnete** Muskulatur in der Media

PRAKTIKUM:

Präparat: Gefäße

1. Elasticafärbung (Violett)
2. Masson-Goldner Färbung (Türkis / Rot)

Bei der Arterie ist das Endothel sichtbar, die elastischen Membranen und die Adventitia. Die Muskulatur wird durch die Elasticafärbung nicht dargestellt.

Bei der Vene ist zu beachten, dass die Muskelschicht nicht geordnet vorliegt. Meist sind Arterien noch kreisrund und Venen leicht eingefallen.

In den herzfernen!! Venen finden sich Venenklappen , die aus Endotheldupliktaturen bestehen (Intima) und dadurch die Blutflussrichtung definieren. Bei einer Schädigung der Venenklappen kommt es zu einer Varizenbildung, die durch die schwach ausgeprägte Muskulatur begünstigt wird. Da die Vene meist in Begleitung einer Arterie verläuft nutzt sie die Pumpwirkung der Arterie mit. Venen nutzen die Muskelepumpe oder die Aterien-Venen-Kopplung für den Transport.

Arteriovenöse Anastomosen:

1. Brückenanastomosen

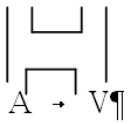

z.B.: in der Lunge, Haut

2. Knäuelanastomose:

Sie besteht aus verzweigten, aufgeknäulten Gefäßen und dient beispielsweise der Wärmeregulation in den Fingern und Zehen. Man spricht von einem Glomusorgan.

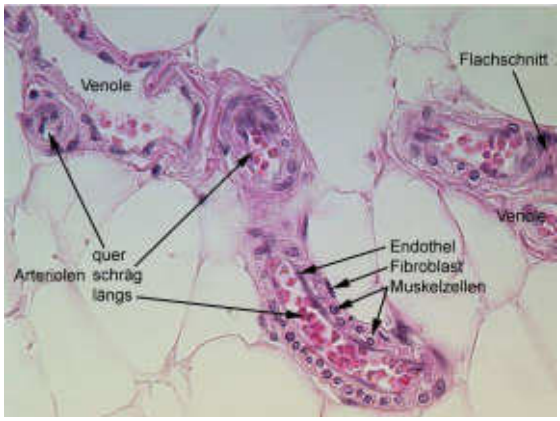

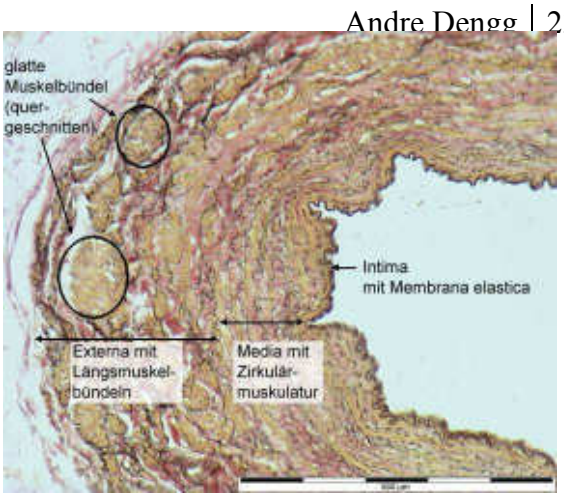

3. Sperrarterien:
   Durch ein Intimapolster mit verstärkter Muskulatur kann die jeweilige Arterie oder Vene abgesperrt werden.
4. Drosselvenen:
   Durch verstärkte Ringmuskulstur wird die Arterie bzw. Vene abgeklemmt (Erektion)

Aufbau der Venole:
Def.: ein bis 2 Lagen ungeordnete glatte Muskulatur in der Media!

Aufbau der Venen
Def.: mehr als 2 Lagen ungeordnete glatte Muskulatur in der Media!

Herz:
Die Herzoberfläche wird mit einer spiegelnd glatten Schicht überzogen, um die Verschieblichkeit gegen den Herzbeutel (Perikard) zu garantieren. Die zwei gegenüberliegenden Schichten (Epikard und Perikard) bestehen beide aus Mesothel, welches aus einem einschichtigem palltem Epithel und einem subserösen Bindegewebe besteht.
Bei einer Entzündung des Herzbeutels (Perikarditis) reiben die Schichten aneinander und können verkleben.
Die Innenfläche des Herzens (Endokard) besteht aus Endothel, die Herzklappen werden aus Endothelduplikaturen gebildet. Das subendocardiale Bindegewebe ist Gefäßfrei und hier befindet sich auch das Rei-Leitungssystem

Knochenmark:
Das rote Knochenmark hat im größten Teil des Lebens die Aufgabe der Blutbildung (Emybrologie: +Milz + Leber) und befindet sich in Ossa brevia, Ossa plana und desn Epiphysen der langen Knochen. Das rote Mark bildet sich später in Fettmark um kann sich aber wenn nötig wieder in rotes Knochenmark zurückbilden. Der Mensch hat ca. 2600 g Knochenmark, wovon ca. 1600g blutbildend sind und 1000g das Fettmark bilden.
Die blutbildenden Zellen sitzen in den Maschen des retikulären Bindegewebes.
Es gibt einen geschlossenen Kreislauf im Knochenmark und im Bereich des Knochenmarks sind die Endothelzellen zur Phagozytose befähigt.

Lympfsystem

Bei der Lymphe handelt es sich um interstitielle Flüssigkeit/Ultrafiltrat (entsteht durch Kapillardruck), die aber gerinnen kann. Sie enthält 50% des Fibrinogengehalts von Blut. Die Lymphkapillaren beginnen blind im Bindegewebe. Im Knorpel, Processus mastoideus, Gehirn, der Kornea und in der Linse finden sich keine Lymphgefäße. Im Darm wiederum finden sich sehr viele Lymphgefäße, da auch der Abtransport der Fette über die Lymphe erfolgt. Generell findet man dort, wo die Endothelzellen keine Desmosome besitzen viele Lymphgefäße, da hier ein reger Stoffaustausch stattfindet. Ohne Lymphsystem würden Ödeme entstehen. Bei Infektion kann sich die Lymphbahn entzünden und einen roten Strich bilden. Die Metastasierung erfolgt auch über das Lymphsystem.

- Die Lymphe besteht aus:
  Lymphozyten, Elektrolyten, Wasser, Fett und Fibrin. Die Lymphkapillaren sammeln sich in Sammelgefäßen, die in die Lymphgänge (Ductus lymphatici) münden und in den Venenwinkeln ins Blut entleert werden.

- Aufbau:
  Die Lymphgefäße sind aus Endothel mit Klappen und Basalmembran, zarter glatter Muskulatur (für Pumpmechanismus) in Längsrichtung und Adventitia aufgebaut. Sie verlaufen auch oft nah an Arterien.
  Foliculi lymphatici sind Ansammlung von Lymphzellen welche man in Lymphknoten findet und nur von B-Lymphozyten gebildet werden können. Foliculi lymph aggregati (in Gruppen) oder solitari (einer allein) sind temporäre Folikel die sich überall bilden können
- lymphatischen Organe:

1. Lymphknoten } Lymphoretikulär
2. Milz
3. Tonsillen } Lymphoepithelial
4. Thymus

- Genereller Aufbau:
  Die Organe der Abwehr werden durch lymphoretikuläres Bindegewebe aufgebaut. Sie enthalten Lymphfollikel (Ansammlung von Lymphozyten).
  - Primäre Lymphfollikel:
    Primäre Lymphfollikel sind <u>nur</u> beim Neugeborenen zu finden, es handelt sich um eine Ansammlung von Lymphozyten.
  - Sekundäre Lymphfollikel:
    Sekundäre Lymphfollikel zeichnen sich durch einen Wall aus Lymphozyten aus, die Immunoblasten einschließen (= Reaktionszentrum => Mitose). In den Follikeln finden sich nur B – LYMPHOZYTEN (auch Bildung), sie sind die Zellen der spezifischen Abwehr und treten überall auf, wo eine Entzündung beginnt.

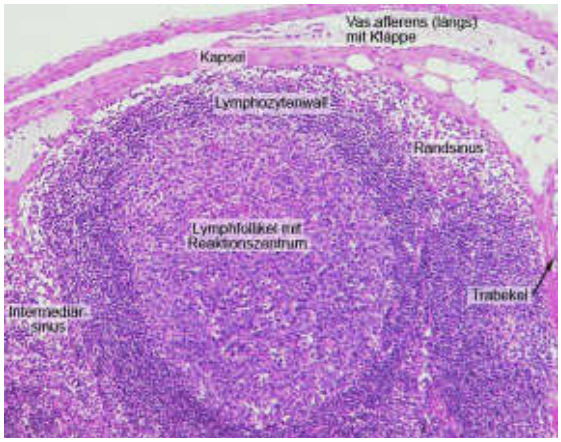

<u>Lymphknoten</u>:

Die Lymphknoten (ca 5mm, erbsengroß wenn nicht entzündet) haben eine bindegewebige Organkapsel, von der aus Trabekel ins Innere ziehen. Außer den Leistenlymphknoten, die immer getasten werden können, sollten keine anderen Lymphknoten getastet werden können. Schmerz oder andere Beschwerden entstehen durch Kapselspannung, da dies Kapsel aus kollagenen Bindegewebe besteht und sie dadurch nicht sehr dehnbar ist. Die Lymphknoten sind die postnatalen Lymphozytenproduzenten.

10-20 zuführende Vas afferentia ziehen zum Lymphknoten, während nur 1-2 Vas efferentia vom Lymphknoten weg- ziehen.

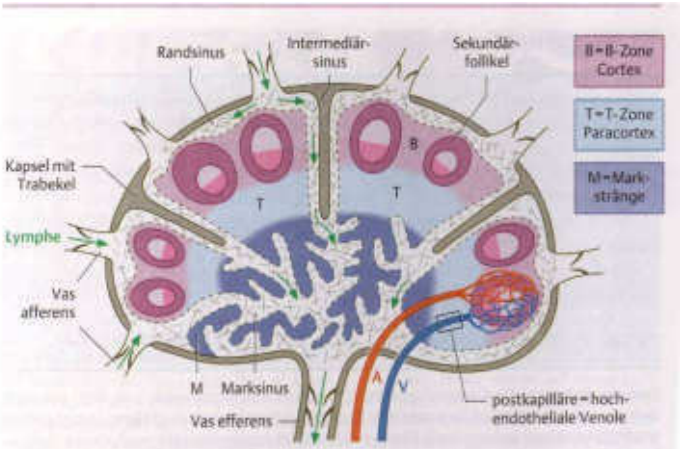

Abb. 13.14 **Lymphknoten** (Schema). Die Lymphfollikel sind relativ viel zu groß dargestellt.

Aufbau:

- Rinde, Cortex, B-Zone, hier befinden sich die Lymphfollikel
- Parakortikalzone, T-Zone, hier verlaufen die Lymphstränge
- Mark, hier befinden sich die Marksinus, die sich zu den Vas efferens vereinigen.

Die Lymphe fließt entlang der Vas afferens zum Lymphknoten und gelangt dort in den Randsinus. Entlang der Trabekel leiten die Intermediärsinus die Lymphe weiter ins Mark, wo sich die Marksinusoide befinden. Von dort wird die Flüssigkeit über die Vas efferens wieder vom Lymphknoten abgeleitet. Die afferente Lymphe ist relativ zellfrei wohingegen die efferente Lymphe sehr viele Lymphozyten enthalten kann. Außen ist die Kapsel sichtbar (kollagenes Bindegewebe), unter der sich der Randsinus befindet. Den Randsinus kleiden Uferzellen (kann nicht phagozotieren) aus, zwischen denen sich Reusenzellen (Kartoffelkern, und heterochromatinarm wie Retikulumzelle) ausbreiten. In der Parakortikalzone sind hochendotheliale Venolen (besitzen Endothelien die isoprismatisch sind) zu finden, sie dienen dem Austausch und der Rezirkulation von Lymphozyten, die immer wieder in den Lymphnoten zurückkehren in dem sie gebildet wurden.

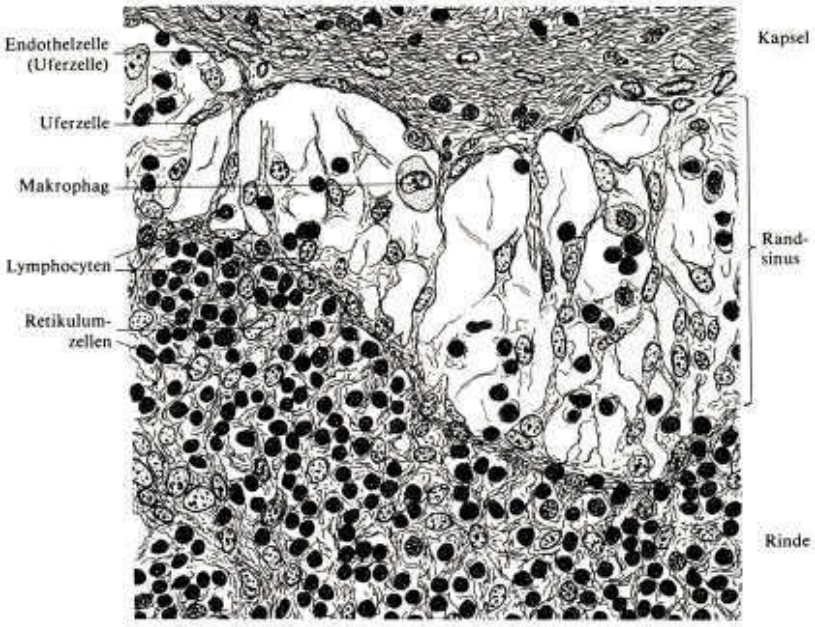

aus: Cytologie, Histologie und mikroskopische Anatomie des Menschen; Bucher/Wartenberg; Verlag Hans Huber

Die Tonsillen:

Die Tonsillen bestehen aus lymphoepithelialem Gewebe, das sich aus dem Entoderm entwickelt hat. Sie bilden den Waldeyer`schen Rachenring und unterteilen sich in:

- Tonsilla palatina
- Tonsilla pharyngealis
- Tonsilla lingualis
- Tonsilla tubaria
- Seitenstränge u. das um den Kehldeckel liegende lymphatische Gewebe

Die Tonsillen haben alle an ihrer Oberfläche Epithel und unterschiedlich tiefe Krypten. Unterhalb des Epithels liegen sekundäre Lymphfollikel, deren Lymphozytenwall zum Epithel hin kappenartig verdickt ist. In den Krypten sammelt sich der sog. Detritus, der sich aus abgeschilferten Epithelzellen und Abwehrzellen zusammensetzt.

A. Tonsilla palatina:

- Oberfläche: mehrschichtig unverhorntes Plattenepithe,das sich in die Tiefe einsenkt (Krypten sind tief – Epithel niedriger) mit eingewanderten lymphoiden Wanderzellen (Lymphozyten, Makrophagen, dentritische Zellen und Granulozyten)
- Nierenförmig/Nussform
- Viele, tiefe Krypten (manchmal schon mit Drüsen)
- Pseudokapsel (sehr dünn), die die Tonsillen gegen das umliegende Gewebe

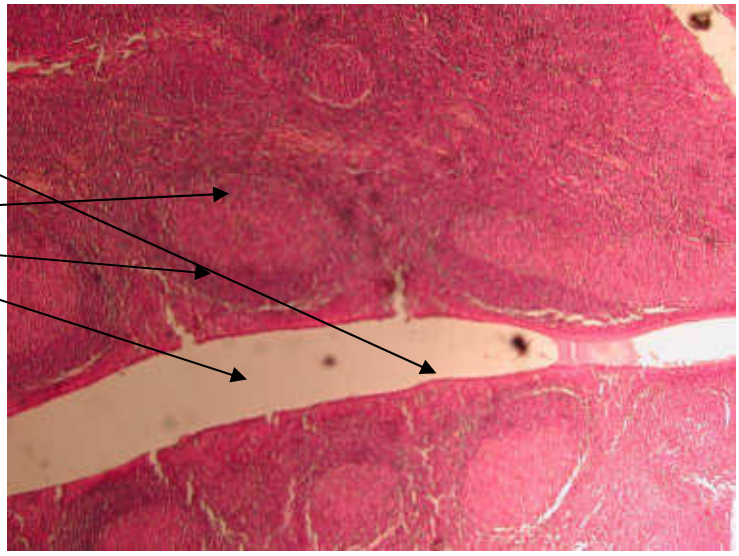

(Skelettmuskulatur) abgrenzt
- Unverhorntes Plattenepithel
- Wanderzellen
- Krypten + Detritus
- Sek.Follikel (Reaktionszentrum, LZ-Wall verstärkt mit Kappe)
- Pseudokapsel
- Muskulatur

B. Tonsilla pharyngea:
- Oberfläche: respiratorisches Epithel + Becherzellen
- blumenkohlartig

C. Tonsilla lingualis:
- flach
- mehrschichtig unverhorntes Plattenepithel
- wenige, seichte Krypten
- viele muköse Drüsenendstücke

Die Milz:

Die Milz befindet sich interperitoneal zwischen 9. und 11. Rippe, parallel zur 10. Rippe. Sie wird ebenfalls aus retikulärem Bindegewebe aufgebaut. An ihrer Oberfläche lassen sich weißliche, stecknadelgroße Erhebungen erkennen, sie entsprechen der weißen Pulpa, dem lymphatischen Anteil. Der Rest (77%) entspricht der roten Pulpa, sie besteht aus weichen Blutleitern, Sinus. Die Milz ist in den Blutkreislauf eingeschaltet, die A. splenica tritt am Hilum in das Organ ein. Nach dem Durchlauf durch das Organ (siehe unten) wird das Blut in der V. splenica zur V. portae und dann in die Leber transportiert.

- Aufbau:

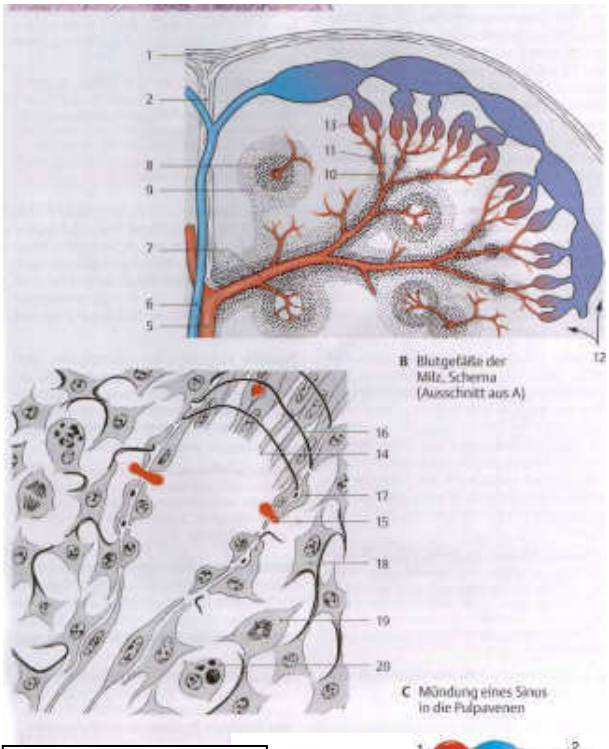

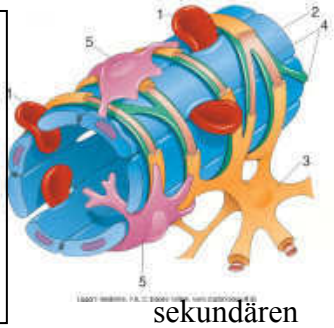

Die roten Blutkörperchen (1) zwängen sich durch Lücken zwischen den Endothelzellen (2) und das Netz der Retikulumzellen (3) und Basalmembranstreifen (4). Altersstarre und atypisch geformte Erythrozyten werden von Makrophagen (5) abgebaut.

Außen liegt die Organkapsel (1) (viel glatte Muskulatur – Reste der Speichermilz) mit einer Serosa (intraperitoneal!). Von ihr ziehen Trabekel(2) in das Organinnere, sie dienen den Trabekel/Balkenarterien(5, hat Media) und Trabekelvenen (6, mediafrei) als Lager. Die Trabekelarterien zweigen von der Bindegewebestraße ab und ziehen in die weiße Pulpa (Pulpaarterien). Ab hier werden sie Zentralarterien(7) genannt. Bevor sie die Lymphfollikel(8) erreichen, werden sie von einer Lymphozytenscheide umgeben, die aus T-LYMPHOZYTEN besteht. Sie wird periarterielle Lymphozytenscheide (PALS) genannt. Um die PALS legt sich die Marginalzone(9), die sich auch über die sekundären Lymphfollikel erstreckt (besteht aus: viele Makrophagen und antigenpräsentierenden Zellen). Die sekundären Lymphfollikel bilden die Milzknötchen, sie bestehen aus B-LYMPHOZYTEN. in ihnen verläuft die Zentralarterie weiter, die sich dann in

Pinselarteriolen(10) aufzweigt und durch den Lymphozytenwall durchtritt.
Die Pinselarteriolen (dezentral) verengen sich weiter zu Hülsenkapillaren, die von einer Schwaigger- Seidel`schen Hülse(11) umgeben werden (besteht aus: Makrophagen (18,20), Retikulumzellen und kontraktilen Einheiten). Sie verlaufen bereits in der roten Pulpa, ab hier gibt es 2 Arten der Blutzirkulation.

1. geschlossener Kreislauf:

Das Blut fließt aus den Pinselarteriolen direkt in die venösen (Miluz-)Sinus(13). Von dort gelangt es über die Pulpavenen in Trabekelvenen (Keine Media, darum Milzriss so gefährlich) und schlussendlich in die V. splenica.

2. offener Kreislauf:

Das Blut tritt aus den Arteriolen oder Kapillaren direkt in das rote Mark aus. Hier befinden sich Histiozyten und retikuläres Bindegewebe (12). Die Blutzellen (15) versuchen wieder in die Sinus zu gelangen, deren Wand aus länglichen Endothelzellen (14) mit 4-6µm großen Spalten besteht. Auch die Basallamina ist nicht komplett, sie bildet Ringfasern (16), die sich wie ein Gitter um den Sinus legen. Alte oder deformierte Erythrozyten schaffen den Wiedereintritt in den Sinus nicht und werden phagozytiert. Die Milz übernimmt also einen Teil der Blutzellenmauser.

- Funktionen der Milz:

- Speichermilz:
  Die Speichermilz (bei Hund, Pferd, Wild) speichert Erythrozyten. Kommt es zu einem erhöhten Bedarf an Sauerstoff (Bsp. Flucht) wird die Milz von glatten Muskelzellen, die an der Kapsel liegen, ausgepresst.
- Stoffwechselmilz: Als Relikt der Speichermilz hat die Stoffwechselmilz immer noch glatte Muskelzellen in der Kapsel. Sie dient aber nicht der Bereitstellung von Erytrozyten, sondern ermöglicht eine
- Verwertung des Eisens in unserem Körper. Das Fe wird in Makrophagen (Histiozyten in der roten Pulpa) gespeichert, man bezeichnet es als Hämosiderin. Der Nachweis kann mittels Berliner-Blau erfolgen, bei Hämosiderose (Vermehrte Aufnahme von Fe oder verstärkter Abbau von Erys) kommt es zu einer Braunverfärbung. Das Eisen wird als Ferritin freigesetzt und bindet an Transferrin, das es zum Knochenmark transportiert wird, wo es erneut zur Blutbildung verwendet wird.
- Speicherung von Thrombozyten (Thrombozytenreservoir): Bei einer zu hohen Anzahl kommt es zu einer erhöhten Blutgerinnung
- Speicherung von Abbauprodukten des Lipidstoffwechsels
- ?Die Milz ermöglicht eine Immunreaktion in der Marginalzone, da sich hier überwiegend B-Lymphozyten befinden?
- Bildet und speichert Lymphozyten
- Bildet Retikulumszellen (Makrophagen – unspezifische Abwehr)
- Fetale Blutbildung

PRAKTIKUM:
Milz (gespült): HE-Färbung
Die Serosa auf der Organkapsel ist meist nicht zu sehen. Die hellen Bezirke entsprechen der roten Pulpa, die Trabekelgefäße erscheinen als von Epithel umgebene große Lücken. Die Trabekelvene erkennt man durch das Fehlen der Media. Bei den Arterien kann man die glatte Muskulatur im Längsschnitt erkennen, an Umbiegestellen sind Kernkreuze sichtbar. Die Zentralarterie mit der PALS ist NICHT zu verwechseln mit den Lymphfollikeln.
Außerdem sind die Hülsenkapillaren mit einem Mantel aus Makrophagen und Retikulumzellen (Schwaigger-Seidel-Hülse), die Pinselarteriolen und Lymphfollikel sichtbar. Auch Megakaryozyten sind vorhanden, da die Milz im Embryo noch Blutbildung macht.

Der Thymus:

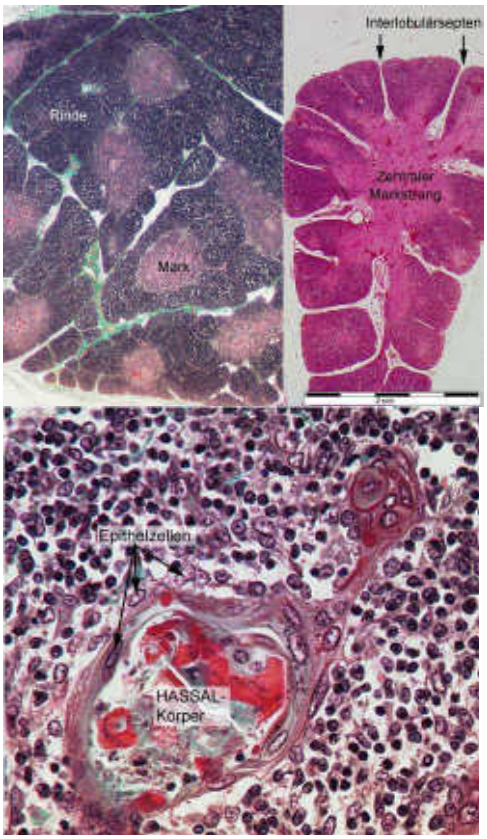

Der Thymus ist ein lymphoepitheliales Organ, welches aus den Schlundtaschen entsteht und retrosternal liegt. Seine größte Bedeutung hat er in der Jugend, später bildet er sich in retrosternales Fettgewebe zurück (Thymusinvulotion). Er besteht aus einer Rinde, einem Mark(weniger dicht), hat keine Follikel und besitzt eine strauchartige Läppchengliederung. Die Pseudokapsel zieht sich mit gefäßführenden Septen bis tief in das Organ. Im Mark beobachtet man Hassal`sche Körperchen, sie sind zwiebelschalenartig aufgebaut und bestehen aus Zellen mit eingelagertem nekrotischem Gewebe. In der Rinde findet man die Blut-Thymus-Schrank, welche durch die Epithelzellen gebildet wird. Die Blutgefäße sind von Epithel umhüllt, die eine Art Scheide bilden um keine freie Blutdiffusion zu ermöglichen. Der Thymus hat seine größte Bedeutung in der Lymphozytenvermehrung und der immunologischen Prägung der T-LYMPHOZYTEN. In der Rinde befinden sich sogenannte Nurse/Ammenzellen (spezielle Epithelzellen), sie sammeln sich um Lymphozyten um diese über direkte Zellkontakte zu prägen. Da bei diesem Vorgang regelmäßig Fehler passieren werden die geprägten Lymphozyten von Makrophagen kontrolliert und bei einem Fehler phagozytiert. Der Thymus produziert die Hormone Thymopoetin und Thymisin, welche die Reifung und Differenzierung der Immunzellen in den Lymphknoten steuern.

PRAKTIKUM:
Thymus
Sichtbar sind die Kapsel, die dunklere Rinde und das hellere Mark. Im Mark sind zwiebelschalenartig aufgebaute Zellen mit Einlagerungen sichtbar = Hassal Körperchen. In der Rinde sieht man hellere Bereiche, die von Lymphozyten umzingelt sind = Ammenzellen.
Unterscheidungshilfen beim Mikroskopieren der Lymphatischen Organe:
- Sekundärfollikel
- Kapsel
- Mark

1. keine Rinde, kein Mark, aber Follikel: Tonsillen
2. alles vorhanden: Lymphknoten
3. Rinde und Mark, aber keine Follikel: Thymus
4. Kapsel und Follikel, aber keine Rinde: Milz

Immunsystem

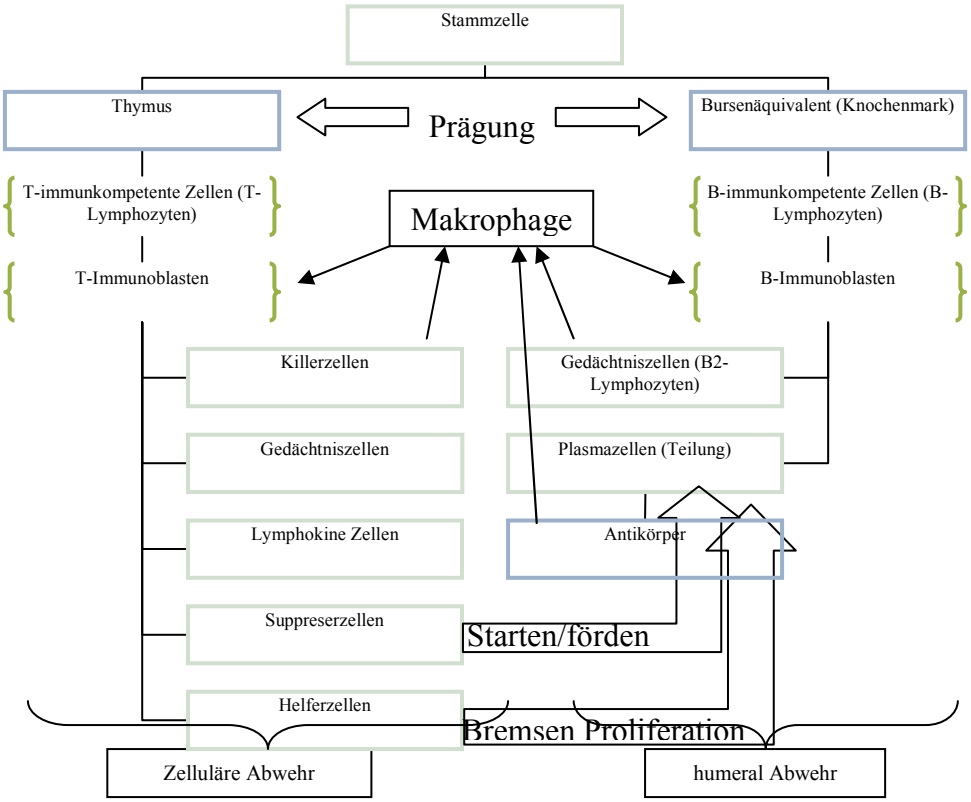

Atemtrakt

Die Lunge wird unterteilt in ein Leitungssystem, zu dem alles gehört außer den Alveolaren, die für den Gasaustausch zwischen Blut und Luft zuständig sind. Der Atemtrakt oberhalb der Lunge ist ein Todraum, hier findet kein Gasaustausch statt.

Nase:

Die Nase wird sowohle knorpelig (verknöchert nie) als Knöchern begrenzt bzw, aufgebaut. Sie wird in ein Vestibulum nasi und in die Nasenhöhle unterteilt.

- Im Vestibulum nasi = Regio cutanea liegt mehrschichtig verhorntes Plattenepithel, das mit Vibrissae besetzt ist. Die Nasenhaare haben eine Reusenwirkung. Unter dem Epithel findet man eine Schicht in der sehr viel Kapillaren liegen.
- Übergangsschicht: hochpismatisches mehrschichtiges Epithel
- In der Nasenhöhle = Regio respiratoria liegt mehrreihiges Flimmerepithel (respiratorisches Epithel), die Flimmerhärchen schlagen in Richtung der Choanen.
  In der mittleren und unteren Nasenmuschel findet man viele Gefäße mit Drosselven, die der Erwärmung und Anfeuchtung der Luft dienen um die Luftwege vorm Austrocknen zu schützen.
- In der obersten Etage der Nasenhöhle liegt die Regio olfactoria, hier liegen Riechzellen mit Sinneshaaren (9x2 Struktur, Abkömmlinge der Kinocilien) = Sinneszellen. Sie brauchen Stützzellen welche von Basalzellen erneuert werden, man spricht vom mehrreihigen Sinnesepithel. In der Richschleimhaut gibt es keine Becherzellen.
- In den Nasennebenhöhlen gibt es wenige Becherzellen und Drüsen, die Flimmerhärchen schlagen immer Richtung Ostium.
- Der Ductus nasolacrimalis ist von 2-reihigem prismatischen Epithel ausgekleidet
- Die Dicke der Schleimhaut leigt normal bei 0,5-3mm, bei einer Rhinitis kann die Schleimhaut auf 5mm und mehr anschwellen.

Nasenrachenraum:

Da der Nasenrachenraum sowohl als Luft- als auch als Speiseweg (mechanische Belastung: Schlucken) dient, ist er mit unterschiedlichem Epithel ausgestattet (Epipharynx: respiratorisches Epithel; Mesopharynx + Hypopharynx: unverhorntes mehrschichtiges Plattenepithel, Tuba auditiva: resp. Epithel). Oberhalb des Gaumensegels liegt respiratorisches Epithel, Unterhalb liegt unverhorntes mehrschichtiges Plattenepithel. Am Dach und zwischen den Gaumenbögen liegt lymphoepitheliales Gewebe (Tonsillen). Die Uvula besteht aus einer lockeren Propria (?) und hat eine Heizkörperfunktion.

Epiglottis:
Die Epiglottis besteht aus elastischem Knorpel und ist mit unverhorntem mehrschichtigen Plattenepithel ausgekleidet. Dazwischen liegen Geschmackszellen. An der Unterseite der Epiglottis findet sich manchmal respiratorisches Epithel. Die Schleimhaut ist nicht so fest verwachsen (Drüsen?)

Larynx:
Das Kehlkopfskelett besteht größtenteils aus hyalinem Knorpel (Schild-, Ring-, Stellknorpel), das ab dem 20. Lebensjahr verknöchern kann. Die Plicae vestibulares und die Plicae vocalis teilen den Kehlkopf in 3 Etagen ein. Im Vestibulum laryngis und auf den Stimmfalten findet sich noch unverhorntes mehrschichtiges Plattenepithel, ansonsten ist der Kehlkopf mit respiratorischem Epithel ausgekleidet. Die Lamina propria ist zellreich und im Bereich der Stimmfalten fest mit der Schleimhaut verwachsen. Im supraglottischem Raum lässt das Bindegewebe größere Flüssigkeitsansammlungen zu, die zum Larynxödem führen.

Trachea:

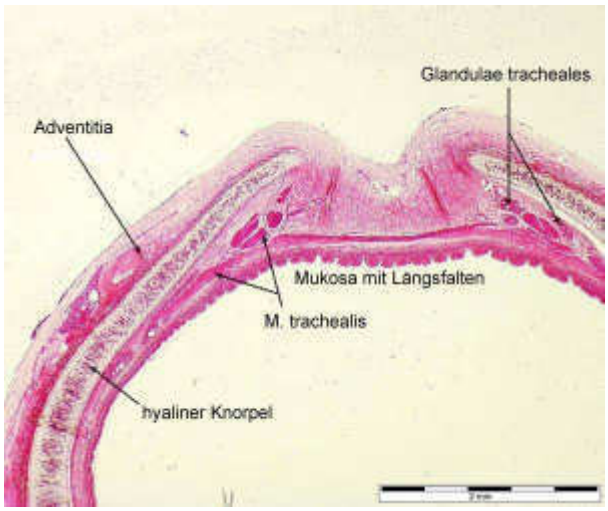

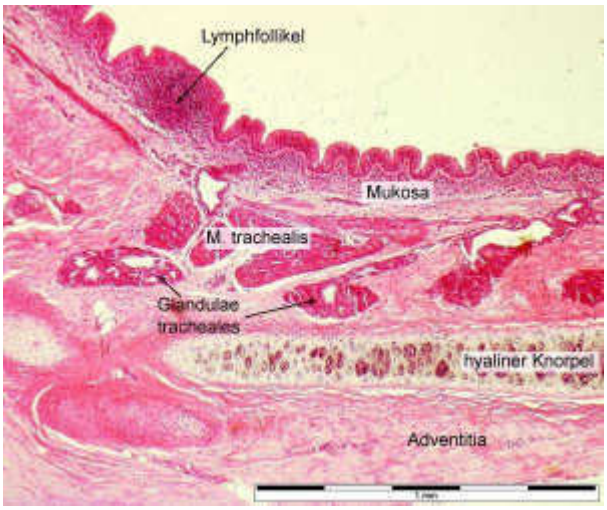

Die Luftröhre wird von 16-20 hufeisenförmigen hyalinen Knorpelspangen (Tunica fibromusclocartilaginea *1) umfasst, die in Längsrichtung durch die Ligamenta anularia(zu*1) verbunden sind. Den dorsalen Abschluss bildet eine Wand (Paries membranaceus gehört zu *1) aus Bindegewebe und glatter Muskulatur (M. trachealis zu *1). In die Umgebung wird die Trachea mit einer Adventitia eingebaut. Die Oberfläche wird von respiratorischem Flimmerepithel ausgekleidet, in der Submukosa liegen viele seromuköse Glandulae tracheales. Die Schleimhaut sowie das Epithel ist mit der Unterlage fest verbunden sonst würde es immer Falten ziehen beim Husten. Die Trachea teilt sich im weiteren Verlauf dichotom (Dichotomie: Aufteilung in zwei Strukturen) auf und bildet so den Bronchialbaum.

Trachea → Bronchien → kleine Bronchien → Bronchioli → kleine Bronchioli → Bronchiolus terminalis → Bronchioli respiratorius → Ductus alveolaris → Ductus alveolaris → Scculus alveolaris

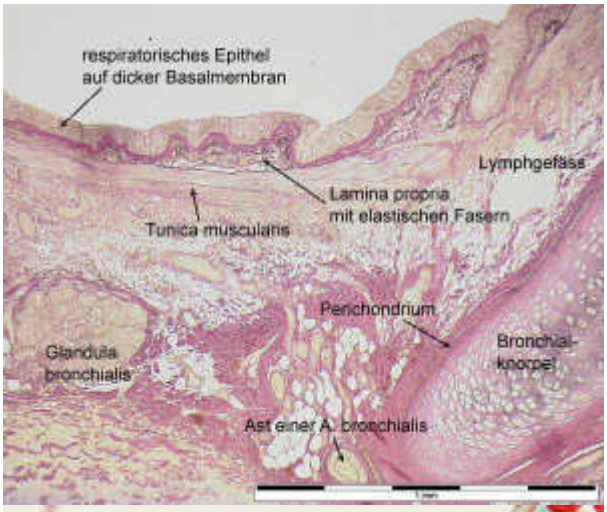

Bronchien:
Die Wand wird als Tunika fibromuskulocartilaginea bezeichnet. Am Beginn findet sich unter dem respiratorischem Epithel eine glatte Muskelschicht, die hyalinen Knorpel aufliegt. Außen findet man peribronchiales Bindegewebe, in dem die Vasa privata und Lymphgefäße verlaufen. Im Bindegewebe zwischen Muskulatur und Knorpel liegen seromuköse Bronchialdrüsen.
In den kleineren Bronchien hat elastischer Knorpel den hyalinen Knorpel abgelöst hat.

Bronchioli:
Die Bronchioli liegen in den Lungenläppchen (Ø < 1 mm), sie besitzen KEINEN Knorpel !!! Sie sind von einschichtigem Flimmerepithel bekleidet und haben KEINE Drüsen (auch keine Becherzellen) mehr. Anstelle der Drüsen finden sich hier die *Clara-Zellen* (proteinhaltiges Sekret), die sekretolytische Wirkung haben (Verhindern ein Verschleimen der Bronchioli). Die Schleimhaut hat Falten und liegt einer relativ starken Muskulatur an.
In den kleinen Bronchioli ist die Mucosa nicht mehr so fest mit der Propria verbunden, dadurch entsteht ein sternförmiges Lumen welches sogar komplett verschlossen sein kann. Ein Bronchiolus versorgt ein Lungenläppchen Nach 3-4 Teilungsschritten folgen die

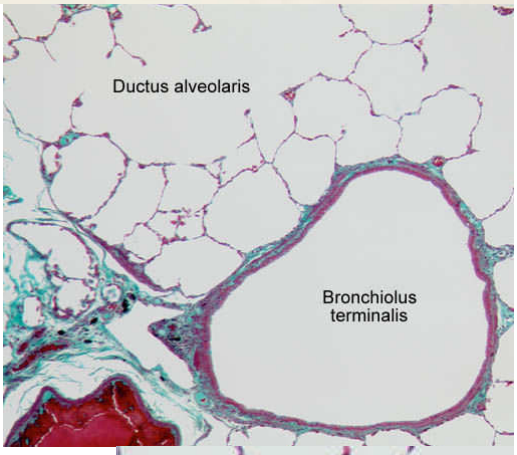

Bronchioli terminales:
Die Bronchioli terminales (resp. Epithel) sind die letzten echten Bronchien und haben einen bogenförmigen Verlauf (Ø 0,3mm, ca. 65000) und versorgen je einen Azinus mit 100-300 Alveolen. Ein Lungenläppchen (Größe variabe) besteht aus vielen Azinii

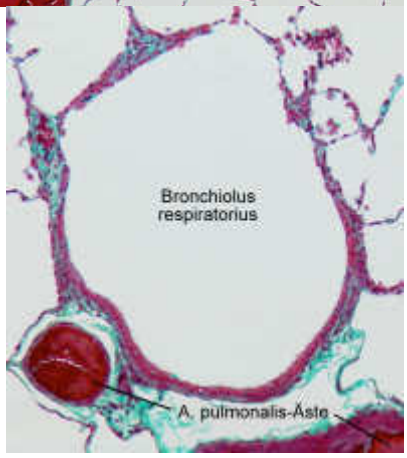

Bronchiolus respiratorius:

Die Oberfläche besteht aus einschichtigen isoprismatischem Epithel, das über größere Strecken Kinozilien trägt. Er trägt bereits Alveolen.

<u>Ductus alveolaris und Sacculus alveolaris</u>
Sie bilden die Vorräume zu den Alveolen. Die Eingänge der Alveolen sind durch einen Ring aus glatten Muskelzellen, kollagenen und elastischen Fasern verstärkt.
Der Ductus alveolaris teilt sich in 2 Sacculus alveolaris (dieser schraubt sich beim Ausatmen zusammen) .Die Wände des Sacculus sind die Alveolen, es handelt sich um zueinander facettierte <u>Prismen</u> (keine Kugeln), hier findet der Gasaustausch statt.

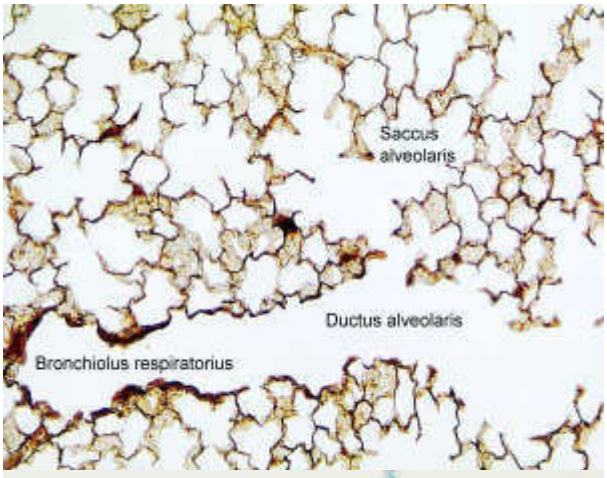

<u>Alveolen:</u>
Ca. 300 Mio. Alveolen (0,2-0,6 mm) nehmen in der Inspiratio n eine Fläche von 80 m², in der Expiration eine Fläche von 40m² ein. Die Alveolarwand besteht aus elastischen Fasern (Expiration passiv), Retikulinfasern, Myofibroblasten/zyten und Blutkapillaren. Kapillarnetz im/um Alveolarnetz. Eine Alveolarwand für zwei Alveolen, daher keine Kugelform möglich.

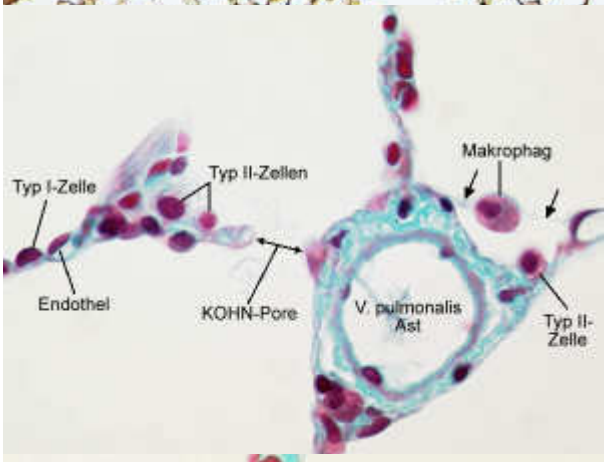

- *Zellen der Alveolen*:
  - Alveolarepithelzelle Typ I (kleine Alveolarzelle): Beim Fötus findet man noch isoprismatisches Epithel, das später zu glattem Epithel wird. Die einzelne Zelle hat eine Oberfläche von 500 µm². Diese Zellen haben einen großflächigen, dünnen Zelleib und lange Zytoplasmaausläufer. Sie überziehen die Kapillaren und tapezieren den größten Teil der Alveole aus. Sie kann sich nicht teilen
  - Alveolarepithelzelle Typ II (große Alveolarzelle): Die einzelne Zelle hat eine Oberfläche von ca. 180 µm² und findet man speziell in den Ecken der Alveolen. Sie produziert das Surfactant. das die Oberflächenspannung beim Fetus herabsetzt und eine immunologische Bedeutung beim Erwachsenen hat. Die Alveolarepithelzelle II gehört zur Stammzellenpopulation, da aus ihr auch die Alveolarepithelzelle I entsteht. Bei der Acute respiratory disease (ARD) wird beim Erwachsenen kein Surfactant gebildet.
  - Alveolarepithelzelle Typ III: Ihre Funktion ist noch unbekannt

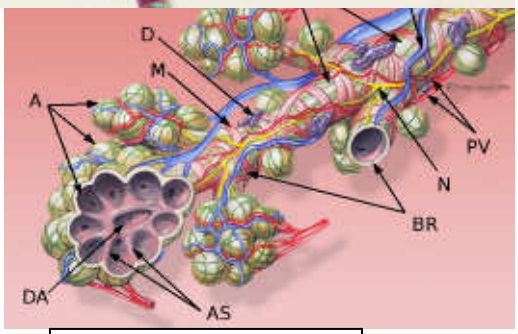

A - Alveoli
AS - Septum alveolare
BR - Bronchus respiratorius
BT - Bronchus terminalis
D - Mucous gland
DA - Ductus alveolaris
M - Musculus
N - Nervus
PA - Branch of Arteria pulm.
PV - Branch of Vena pulm

- Alveolarmakrophagen: Sie sind aus dem Blut eingewanderte Monozyten, die entweder auf diesem Weg entsorgt werden oder in die Lunge einwandern. Es gibt Löcher in den Alveolarwänden (Kohn-Poren), die Alveolen verbinden und in denen sich oft Makrophagen befinden Bei einer bronchoalveolären Lavage wird die Alveole mit einer Lösung gespült, die anschließend auf ihre Bestandteile untersucht wird. Normalerweise sind 98% der Zellen Alveolarmakrophagen. Nach einer Knochenfraktur findet man in den Makrophagen Fetttröpfchen (Beweis für die Einwanderung aus dem Blut). Die Alveolarmakrophagen können ausgehustet (Untersuchung des Sputums: bei Mitralklappenfehler Herzfehlerzellen oder Fettembolie = Alveolarmakrophagen mit phagozitiertem Hämosiderin bzw. Fett), verschluckt oder über die Lymphe abtransportiert werden (antrakotische Lymphknoten am Hilum).

- *Blut – Luft – Schranke*:

  Die Blut – Luft – Schranke hat insgesamt eine Dicke von 2,2µm (Diffusionsstrecke)
  1. Schicht: Surfactant
  2. Schicht: Alveolarepithelzelle Typ I
  3. Schicht: nur 1 Basalmembran (verschmilzt mit Kapillarmembran)
  4. Schicht: Endothel

Zwischen den Endothelzellen befinden sich Tight Junctions/Zonula occludens, diese können aber kein Lungenödem verhindern. Die Kapillaren sind in den Drüsen der Bronchien gefenstert.

- *Gefäße der Lunge:*

R. bronchiali (Vene und Arterien) bilden die Vasa privata und die Arterien sind vom muskulären Typ. Die Vas publica bilden die A. pulmonalis (Ø > 1 mm => elastisch, dann muskulär), welche mit den Bronchien verlaufen(können sich aber unterschiedlich teilen), und die V. pulmonalis, die intersemental verlaufen.

- *Neuroepitheliale Körperchen (L: 30 µm, H: 20 µm)*

In der Bronchialschleimhaut kommen neuroendokrine Zellen vor, die para- und endokrin produzieren. Sie sind hypoxiesensitive Chemorezeptoren, die sowohl Bombesin (beim Neugeborenen, Wachstumsstimulans) als auch Enkephaline (Serotonin) produzieren. Dadurch wird die Steuerung der Durchblutung und Belüftung mithilfe der Beeinflussung der Gefäß- und Bronchialmuskulatur bewirkt.

- *Pleura:*

Die Pleura ist eine seröse Haut = Mesothel, sie besteht aus einschichtigem Plattenepithel und subpleuralem Bindegewebe. Die Pleura parietalis besitzt im Gegensatz zur Pleura visceralis Schmerzfasern. Die Pleura kann korpuskuläre Elemente, Flüssigkeiten und Luft aus dem Pleuraspalt aufnehmen.

PRAKTIKUM:

Lunge:

Bronchius: Epithel (mehrreihiges Flimmerepithel), Muskel und Knorpel (Tunika fibromuskulocartilaginea), Glandulae bronchiales; neben Bronchius: A. pulmonalis
kleinere Blutgefäße: R. bronchiales = Vasa privata; Blutgefäß ohne Beziehung zum Bronchus: V. pulmonalis
Epithel: respiratorisch: Luftleitend; Endothel: Gefäß resp. Epithel ohne Knorpel: Bronchiolus
isoprismatisches Epithel: Bronchiolus respiratorius > Ductus alveolaris > Alveolen

Verdauungssystem

Der Verdauungstrakt unterteilt sich in 2 Abschnitte :
1.: Kopfdarm
2.: Rumpfdarm
Der wesentliche Unterschied liegt im Schichtenaufbau, im Rumpfdarm findet sich die Lamina muscularis mucosae.

Kopfdarm:
Im Kopfdarm wird die Oberfläche von mehrschichtigen unverhorntem Plattenepithel ausgekleidet, das fest mit der Unterlage verwachsen ist (besonders im Bereich der Gingiva).

a) Lippen:

Die Lippen dienen der Sprachbildung, Verdauung, als Warnorgan, dem Mundschluss und sind in dieser Art und Weise nur beim Menschen ausgeprägt. Sie sind die Übergangszone von Mund zur äußern Oberfläche. Hohe Kapillarschlingen unter der Oberfläche bewirken das Lippenrot. Der M. orbicularis oris bildet die muskuläre Grundlage. In diesem Bereich finden sich freie Talgdrüsen und Schweißdrüsen, die keine Beziehung zu Haaren haben. Die Haare finden sich erst außerhalb der Übergangszone zwischen verhorntem und unverhorntem Epithel, die Haare der Oberlippe zeigen mit ihrer Spitze zum Lippenrot hin, die der Unterlippe vom Lippenrot weg. Die vestibuläre Seite enthält Glandulae labialis.
Die Lippen sind ein sensitives Organ, beim Neugeborenen findet sich ein Zottensaum, der die Saugwirkung unterstützt.

b) Zunge:

Die Schleimhaut ist im Bereich der Unterseite nicht fest mit dem Bindegewebe verwachsen, hier befindet sich lockeres Bindegewebe. Die Zunge trägt verschiedene Geschmacksknospen:

- Papillae vallate: Liegen rund um das Foramen caecum (Ausgangspunkt der Schilddrüsenentwicklung), Sie haben eine Warzenform und sind von einem Graben mit Wall umgeben. Im Graben sind Geschmacksknospen und Ebner`sche Spüldrüsen (serös: Pa-Pa Ebner weint = Parotis, Pancreas, Ebner, Tränendrüse)
- Papillae foliatae: seitlich und hinten am Zungenrand, blattförmig, Geschmacksknospen.
- Papillae fungiformes: Pilzförmig, an der Spitze und am Rücken. Geschmack + Thermo und Chemorezeptoren

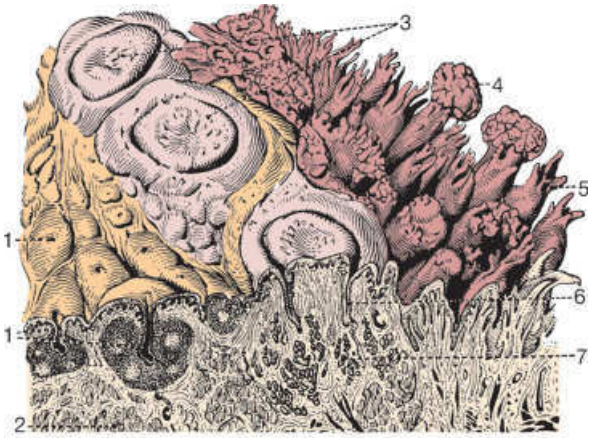

1 Tonsilla lingualis
2 Glandulae mucosae
3 Papillae vallatae
4 Papilla fungiformis
5 Papilla filiformis
6 Vallum papillae
7 Glandulae serosae

Lippert: Anatomie, 7.A. © Elsevier Gotel. www.studentconsult.de

- Papillae filiformes: fadenförmig, am Zungenrücken, sie haben verhornte Spitzen, die rachenwärts zeigen (Vgl.: Katze). Sie können stark abschiefern und verquellen, der weiße Zungenbelag entsteht durch die Hornschuppen. In ihnen finden sich viele sensible Nervenendigungen, sie dienen der Tastempfindung und dem Festahlten der Nahrung.

Bei mechanischen Belastungen kann die Schleimhaut Verhornungen zeigen (Bsp: Prothesen-, Zahnspangenträger).

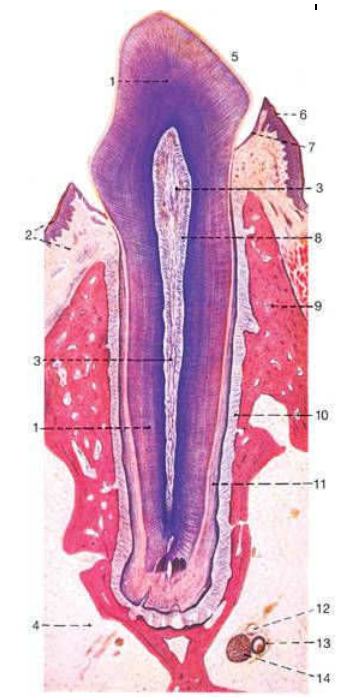

1 Dentinum
2 Gingiva
3 Cavitas dentis [pulparis] + Pulpa dentis
4 Medulla ossium
5 Corona dentis
6 Margo gingivalis
7 Sulcus gingivalis
8 Dentinoblasti [Odontoblasti]
9 Processus alveolaris
10 Periodontium
11 Cementum
12 Vena
13 Arteria
14 Nervus

c) Zähne :

Der Zahn teilt sich in Krone, Hals und Wurzel. In der Mitte befindet sich die Pulpahöhle, die mit mesenchymähnlichem Gewebe, markarmen Nerven, Blut- und Lymphgefäßen ausgefüllt ist. hier liegen Odontoblasten, Fibroblasten und freie Zellen der Abwehr. Rund um die Pulpahöhle liegt das Dentin/Zahnbein (Prädentin muss Kalk einlagern um zu Dentin zu werden), es ist wie Geflechtknochen aufgebaut und enthält kollagene Fasern in Längsrichtung. Im Dentin finden sich Dentinkanälchen mit einem Durchmesser von 1-3µ m, sie sind die Fortsätze der Odontoblasten (Dentinbildner), die in der Pulpahöhle sitzen. Sie werden als Tomes`sche Fasern bezeichnet und haben untereinander Querverbindungen. Senkrecht dazu (im Querschnitt als Ringe) bilden sich bei der Verkalkung des Dentins in der Entwichlung Owen`sche Streifen. Den äußeren Bereich der Zahnkrone bildet der Schmelz (Enamelum, Bildung nur in der Entwicklung möglich aus Ektoderm), es handelt sich um die härteste Substanz des Körpers. Der Schmelz kann im Gegensatz zum Dentin nicht mehr nachgebildet werden, er hat wenig Wassergehalt und viel anorganische Substanz (Hydroxylapatit). Er wird von 5µ m großen Schmelzprismen gebildet, dazwischen liegt verkalkte Kittsubstanz. Die Prismen stehen radiär und verlaufen in Spiralen (schraubenförmiger Verlauf), durch die Entwicklung in verschiedenen Stadien entstehen radiäre Streifen (Retzius-Streifen).

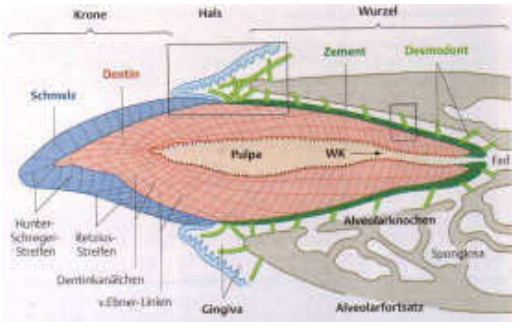

Abb. 15.8 **Schneidezahn und Zahnhalteapparat** des (liegenden) Menschen (halbschematische Darstellung, Sagittalschnitt). Orientierung: *Labial* zum oberen, *lingual* zum unteren Bildrand. Die markierten Regionen der Wurzel und des Zahnhalses sind in Abb. 15.10 bzw. 15.11 dargestellt. **Fad.** Foramen apicis dentis, **WK**, Wurzelkanal. Vergr. etwa 8fach.

- *(Zahnhalteapparat) Parodontium:*
  - (Alveolar)Pperiost
  - Zement: ähnelt Geflechtknochen und überzieht das Dentin der Wurzel. Er besteht zu 65% aus anorganischen Substanzen und teilt sich auf in:
    - azellulären fibrillären Zement: wird überlagert von
    - zellulär fibrillärem Zement: Zementozyten = Osteozyten
  - Desmodontium / Periodontium / Ligamentum periodontale: Wurzelhaut

    Das Desmodont ist die Aufhängung des Zahnes in der Alveole und steht unter einer ständigen Zugbelastung (dadurch wird Knochen nicht abgebaut). Die Aufhängung besteht aus kollagenen Fasern (Sharpey`sche Fasern), die im Zement und im Alveolarknochen verankert sind. Sie können sich nur in der Entwicklung optimal anordnen. Die „gelenkige“ Aufhängung wird Gomphosis genannt und besteht unter anderem aus den Lig. gingivale, alveolare und interdentales. Die Wurzelhaut wird von Saumepithel abgeschlossen das aus einem Stratum basale (mitotisch aktiv) und einem Stratum suprabasal (mitotisch inaktiv, am Zahn) besteht.
  - Die Gingiva (je nach Schule) besteht aus mehrschichtig unverhorntem Plattenepithel, sie läßt im Bereich des Übergangs zum Zahn einen 0,5 mm tiefen Sulcus entstehen.
- Entwicklung:
  - 1. Zahn mit 6 Monaten: meist unterer Schneidezahn (Dentes decidui: 20)
  - 1. bleibender Zahn: mit 6 Jahre meist 1. Molar (Dentes permanentes: 32)
- Der Zahnhals wird als der Bereich definiert, in dem sich Schmelz und Zement treffen.
  - Meist überdeckt Schmelz den Zement: 45%
  - Aneinanderstoßen von Schmelz und Zement: 30%
  - Dentin liegt frei, Schmelz und Zement treffen sich nicht: 15% (sensibler Zahn)
  - Zement liegt über Schmelz: 10%

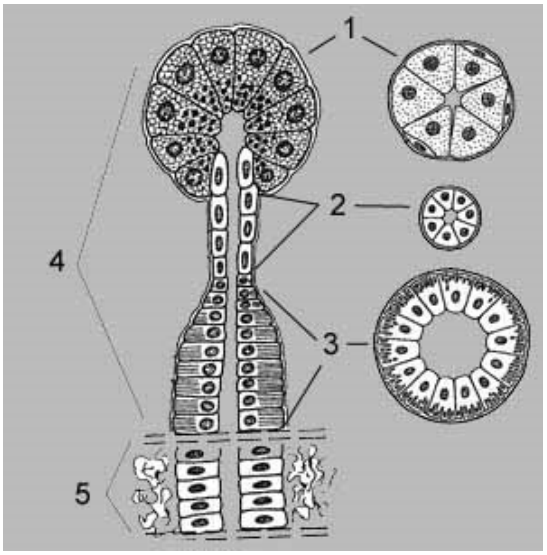

d) Glandula parotis:

EPITHELGEWEBE!!

Die Speicheldrüsen können nach ihrem Sekret in seröse (dünnflüssig, Amylase), muköse (dickflüssig, Muzine,Gleitwirkung) oder gemischte Drüsen eingeteilt werden.

- Glandula Parotis: serös, Ferment Ptyalin: zersetzt Stärke in Glukose
- Glandula submandibularis: seromukös
- Glandula sublingualis: mukoserös

PaPa Ebner weint

PAarotis – PAankreas – Ebner'sche - Tränendrüse

- Aufbau:

Der seröse Speichel wird in einem Acinus/Entdstück (1) erzeugt, die Zellkerne sind rund und mittig; das Zytoplasma ist basophil, wenn gerade Ferment (rER) produziert wird, ansonsten eher rot. In der Brustdrüse findet man Myepitheliale Zellen um Azinus für das Auspressen des Sekrets, wohingegen in anderen Drüsen (z.B.: Pankreas) der Druck durch Flüssigkeit erzeugt wird um das Sekret weiter zu transportieren. Das Ausführungsgangsystem besteht aus: Schaltstück (2), Streifenstück/Sekretrohr (3) und Ausführungsgang (5). (Siegelringzellen: Fettzellen)

- Schaltstück(2): liegt intralobulär (alles mit 4), einschichtig flaches (isoprismatisch) Epithel
- Streifenstück(3): Sekretrohr, intralobulär, hier wird das Na zurückresorbiert (> viele Mitochondrien, deshalb eosinophil), die Mitochondrien können eine Streifung bei der Färbung bewirken. Das Epithel ist einschichtig hochprismatisch.

Ausführungsgang(5): interlobulär, ein- bis mehrschichtiges kubisches Epithel, von Bindegewebe umgeben.

Der muköse Speichel wird in einem Tubulus erzeugt, dem ein Halbmond aufsitzt (Ebnerscher Halbmond). Die Zellkerne sind basal und platt, Die Zellgrenzen sind schwer zu erkennen. Die Austreibung des Sekrets erfolgt durch den Sekretionsdruck und umliegende myoepitheliale Zellen. Die Schalt und Streifenstücke fehlen hier meist ganz oder sind in gemischten Drüsen bei den serösen Anteilen zu finden. (serös → mukös: Streifenstücke werden weniger) Der Sekretionsmodus ist ekkrin.

Drüsen sind generell in Läppchen (welche die kleinste morphologische Baueinheit darstellen die mit freiem Auge sichtbar ist) organisiert, die von Bindegewebe umgeben sind.

PRAKTIKUM:

Glandula parotis:

BG-Kapsel, rein seröse Drüse, Acini (acidophil, Zellkern mittig), Schaltstück schwer zu sehen (niedriges plattes Epithel), Streifenstück (einschichtig hochprismatisch, acidophil), Ausführungsgang (von BG umgeben, ein- bis mehrschichtig kubisches Epithel).

Glandula sublingualis:

Gemischte Drüse, mukoserös, Tubulus mit platten, basalen Kernen und hellem Zytoplasma, Ebnerscher Halbmond mir acidophilem Plasma und mittigen Zellkernen.

Drüse	Endstück	Schaltstück	Streifenstück	Interloboluär Ausführungsgänge	Sonstige Merkmale
Gl. Parotis	Azini (rein serös)	+++	+++	+++	Fettgewebe
Pankreas (exokrin)	Azini (rein serös)	+ (sehr lang)	-	+	Zentroazinäre Zellen, Zymgengranula, Ergastoplasma, Langerhan'sche Inseln (endokrin)
Gl. Lacrimalis	Tubuloazinöse Form (rein serös)	-	-	+	
Gl. Submandularis	Seromucös	+	+	+	Ebner'scher Halbmond
Gl. sublingualis	mucoserös	+	+	+	Ebner'scher Halbmond

RUMPFDARM:

Der Rumpfteil des Verdauungskanals umfasst den Ösophagus und den Magen-Darm-Trakt. Der Darm gliedert sich in Dünndarm (Duodenum, Jejunum, Ileum) und Dickdarm (Zäckung, Kolon, Rektum). Die Wand ist in allen Abschnitten grundsätzlich gleich aufgebaut. Sie besteht von innen nach außen aus folgenden Schichten:

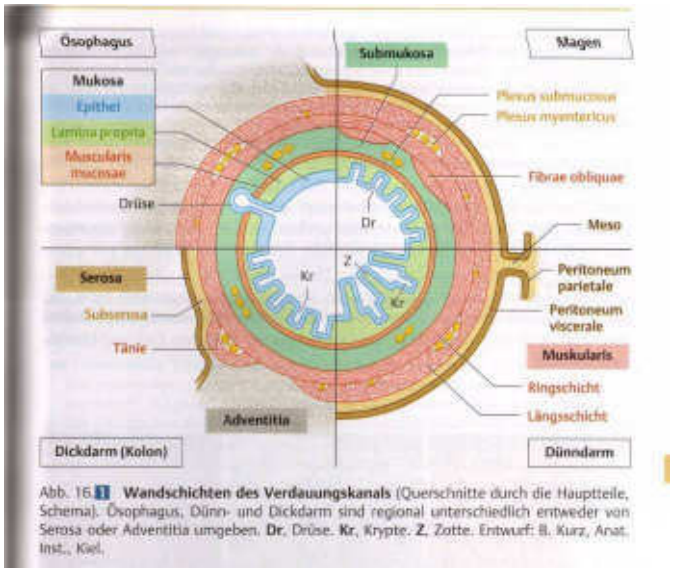

Abb. 16.1 **Wandschichten des Verdauungskanals** (Querschnitte durch die Hauptteile, Schema). Ösophagus, Dünn- und Dickdarm sind regional unterschiedlich entweder von Serosa oder Adventitia umgeben. **Dr**, Drüse. **Kr**, Krypte. **Z**, Zotte. Entwurf: B. Kurz, Anat. Inst., Kiel.

- *Tunica Mucosa:*
  - Lamina epithelialis
  - Lamina propria: retikuläres Bindegewebe
  - Lamina muskularis mukosae: Sie dient dem Anlegen an den Speisebrei, der Fremdkörperbewältigung, bildet Feinrelief und der Zottenpumpe (Auspressen der Zotten im Dünndarm).
- *Tela submucosa*: Lockeres Bindegewebe, Blut und Lymphgefäße, Plexus submukosus (Meissner Plexus!), teilweise Drüsen (z.B. Glandulae ösophageales, Brunner`sche Drüsen im Duodenum) TUNIKA MUSKULARIS:
- *Tunica Muskularis*
  - Stratum circulare (Ring – innen) (Plexus myentericus /Auerbach Plexus!)
  - Stratum longitudinale (Längs – außen)
- *Tunica adventitia oder Tunica serosa*

➢ Falten:
  - Artifizielle Falten: Stauchungsfalten
  - Plicae semilunaris: Iim Colon durch alle Schichten von Muskulatur
  - Plicae circularis: Im Dünndarm durhc Subseros
  - Längsfalten: Ösophagus, Magen durch Subserosa

a) Ösophagus:

Funktion ist Transport, Verschluß und Erbrechen.

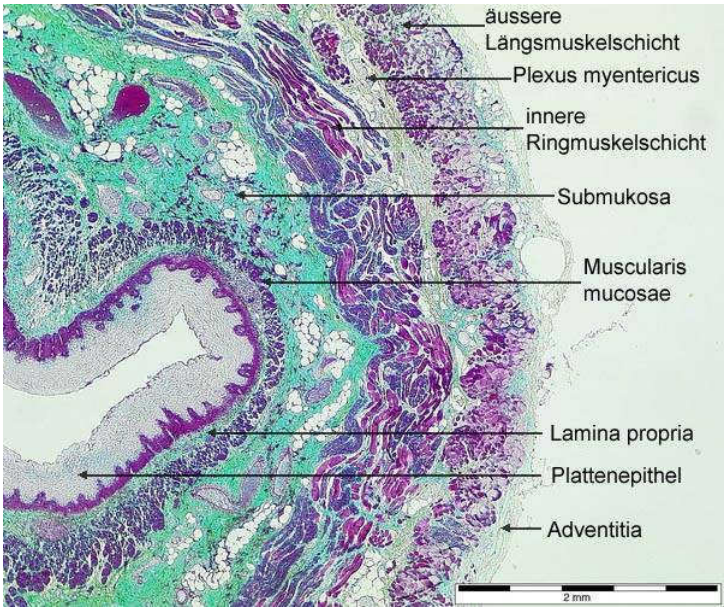

- TUNIKA MUKOSA:

Der Ösophagus wird von mehrschichtig unverhorntem Plattenepithel (hohe Mitoserate, 3-tägige) ausgekleidet (kann verhornen, Feinrelief der Schleimhaut ermöglicht das Anlegen an den Speisebrei). Das Epithel ist mit der Lamina propria eng verzahnt. Das BG der Propria ist kollagenes Bindegewebe! (Im Rest des Rumpfdarmes retikuläres Bindegewebe mit Immunkompetenz, da hier das Epithel dünner ist und viele Bakterien vorhanden sind).
die Lamina muskularis mukosae ist in steilen, gegenläufigen Spiraltouren angeordnet und stark ausgebildet, sie dient der Fremdkörperbewältigung (Bsp.: Gräte).

- TELA SUBMUKOSA:

Die Tela submukosa ist eine wichtige Verschiebeschicht, Im Ösophagus bildet sie Längsfalten/reservefalten. Sie ist aus scherengitterartig angeordnetem kollagenem Bindegewebe und enthält Nerven (Meissner Plexus), Blut- und Lymphgefäße. Die Venen bilden am Ösophagus einen Plexus, der dem Verschluss dient. Im unteren Bereich kann es zu portokavalen Anastomosen und zu Varizen kommen (V. cava sup. – oben; V. portae – unten). Der Meissner Plexus besteht aus klusterartigen Perikarien und Nervenfasern, die aber keine Perineuralhülle und keine Endoneuralscheide haben. Sie sind in eine darmeigene Glia eingehüllt! Der Darm erhält somit eine Eigenmotorik (Perestaltik). In der Tela submukosa des Ösophagus finden sich vereinzelte mukoseröse (überwiegend mukös) Glandulae ösophageae, die die Gleitfähigkeit des Speisebreis erhöhen.

- TUNIKA MUSKULARIS:

Die Muskulatur des Ösophagus ist im oberen Drittel quergestreift (dann nimmt die glatt immer mehr zu), ab dann im gesamten Verdauungssystem glatt. Die Skelettmuskulatur hat keinen Bezug zum Skelettsystem, sie wird vom vegetativen Nervensystem innerviert. Sie dient der Beschleunigung der Perestaltik und der Antiperestaltik (Erbrechen).

- ADVENTITIA:

Längs und Quer angeordnete Verschiebeschicht aus kollagenem Bindegewebe.

- ORA SERRATA:

Die Ora serrata ist der Übergang (scharfe Grenze) der Ösophagusschleimhaut (unverhorntes mehrschichtiges Plattenepithel) in das Magenepithel (hochprismatische Epithel). Im Ösophagus können einzelne Inseln von Magenschleimhaut liegen.

b) Gaster:

Der Magen wird in Cardia, Corpus, Fundus und Pylorus unterteilt. Die Oberfläche liegt in Falten, die Längsfalten entlang der Curvatura minor bilden die Magenstraße. Im Oberflächenrelief werden Areae gastricae sichtbar, auf denen die Foveolae gastricae münden und die beide mit den öberflächlichen Epithelzellen die Schleimbarriere bilden. Die Schleimhaut ist 0.9mm dick, im Magen herrscht ein sehr saures Millieu (pH: 1,5), daher bedarf es einer starken Schleimproduktion zum Schutz (Anfärbung mit PAS gut machbar). Der Magen betreibt Sekretion und Resorption (Resorption ist auch im Kopfdarm

möglich, siehe Medikamente). Weitere Aufgaben sind:

- das Durchmischen der Nahrung,
- die Desinfektion mittels Säure,
- der Beginn der Eiweißverdauung mittels Pepsin und HCl und
- die portionsweise Weitergabe an den Darm.

Die Nahrung verweilt ca. 4 h im Magen.

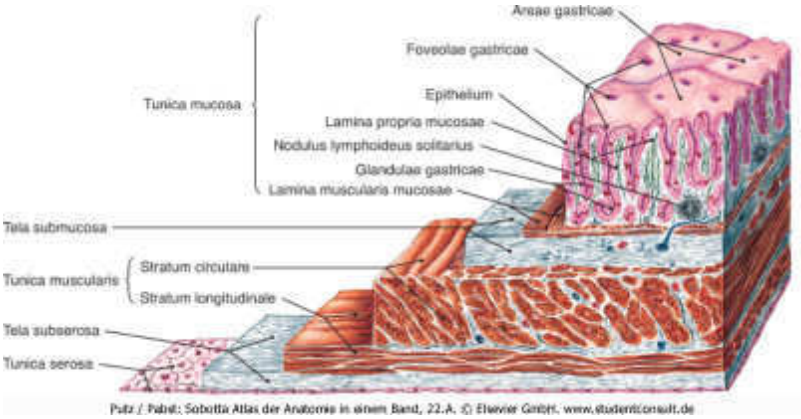

- TUNIKA MUKOSA:

Einschichtig hochprismatisches Epithel aus mukösen Zellen > Sekret haftet auf den Epithelzellen und schützt sie dadurch. Das Epithel wird aus dem Isthmus/Hals der Drüsen regeneriert. In der Propria des Fundus finden wir die typischen tubulösen Glandulae gastricae. Sie bestehen aus Epithel und haben 3 verschiedene Zellarten:

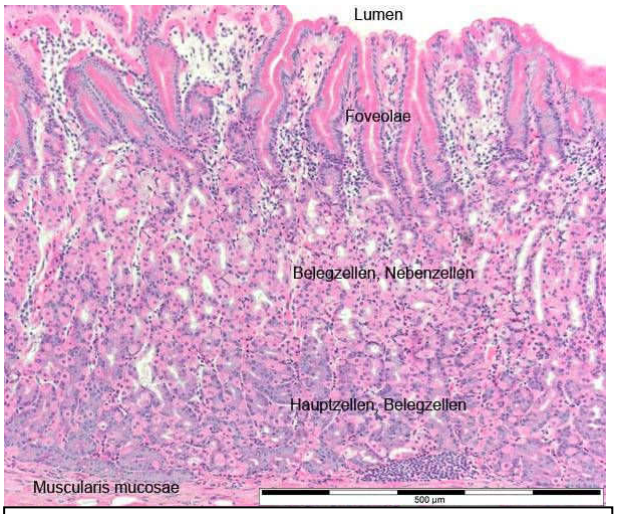

Fundus ↑; Pylorus ↓

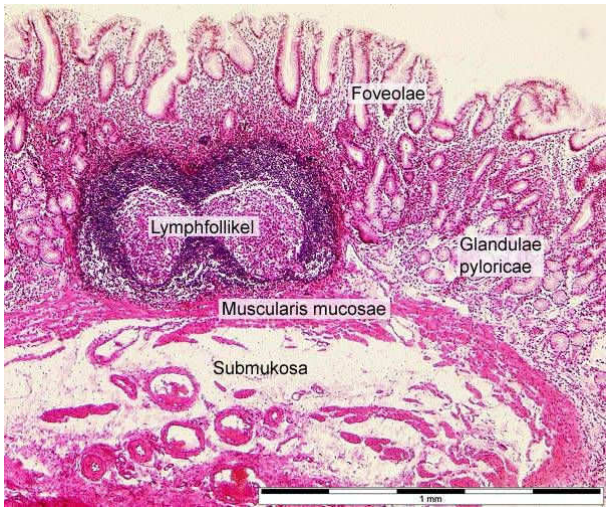

- Nebenzellen:
  Sie liegen nahe dem Drüsenisthmus/hals und produzieren Muzine. Der Schleim der Nebenzellen, der leichter löslich ist als der der Epithelzellen, legt sich auf den Schleim des Epithels, so bleibt die Schutzschicht des Epithels erhalten.
- Belegzellen:
  Sie sind große Zellen und legen sich außen auf die Drüsenepithelzellen an und erreichen mit microvilliartigen Plasmamembraneinfaltungen (interzelluläre + intrazelluläre Sekretkapillare) die Oberfläche in dem mittleren und unteren Bereiche. . Sie produzieren vor allem H+ und den Intrinsic Factor (Vit. B12) und geben basal Bicarbonationen ab. Die Belegzellen brauchen viele Mitochondrien (viel Membran), (40 % des Zellvolumens) und sind deshalb eosinophil/acidophil (rot). Weiters haben die Belegzellen Rezeptoren für Histamin, Gastrin und Acetylcholin.
- Hauptzellen:
  Sie liegen aim Drüsengrund und im mittleren Teil, ihre Hauptaufgabe ist die Produktion von Pepsinogen. Dafür brauchen sie ein gut entwickeltes rER und einen großen Golgi-Apparat, der das Pepsin bis zur Ausschüttung in Vesikel verpakt. Das Zytoplasma ist also basophil und granuliert (daher bläulich Anteile)

- Regionale Unterschiede:
  Im Bereich der Kardia finden sich Glandulae cardiacae, die mukösen Schleim produzieren und so eine Barriere zum Ösophagus bilden.
  Der Pylorus besitzt eine starke zirkuläre Muskulatur, da er für die portionsweise Abgabe des Mageninhalts verantwortlich ist. Die Drüsen des Pylorus (Gl. Pyloricae) erzeugen mukoiden Schleim mit Lysozymen (neutralisiert. Bei einer Pylorusstenose (Vermehrt bei männlichen Neugeborenen) muss oft eine operative Eröffnung des Pylorus erfolgen. Der Magen besitzt als einziges Organ des Rumpfdarms eine zusätzlich schräge Muskelschicht (Fibrae oblique) in der Tunica muscularis.
- Endokrine Zellen des Magens:
  GEP: Gastroenteropancreatisches (gastrointestinal) endokrines System:
  Im unteren Viertel der Drüsenschläuche finden sich basalgekörnte Zellen, die verschiedene
  Hormone produzieren.

- ECL²-Zellen: 30%, erzeugen Histamin, das die Magensäureproduktion steigert.
- D- Zellen: produzieren Somatostatin, bewirkt eine Hemmung anderer endokriner Zellen.
- EC-Zellen: Seratoninproduktion, erhöht die Motilität
- G-Zellen: Erzeugen Gastrin, das wiederum die Magensäureproduktion erhöht.

PRAKTIKUM:
Magen, Fundus
- Einschichtig hochprismatisches schleimproduzierendes Epithel, tubuläre Drüsen (Epithel) in der Propria (retikuläres BG), die über die Foveolae ins Lumen münden.
- Nebenzellen: blasses Zytoplasma, Muzine
- Belegzellen: acidophil wegen der Mitochondrien, HCl, Intrinsic Factor
- Hauptzellen: basophil, Pepsinogene > viel rER
- basalgekörnte Zellen: EC-Serotonin,ECL-Histamin, D-Somatostatin, G-Gastrin.

Im Pylorus Gl. pyloricae und Lymphfollikel in der Lamina propria oder Tela submukosa.

c) <u>Dünndarm:</u>

Der Dünndarm ist je nach Kontraktionszustand 3-6m lang und erfüllt die Aufgabe der Nährstoffresorption und Verdauung. Die Oberfläche ist durch verschiedene Mittel vergrößert.

- Falten: Im Dünndarm finden sich etwa 600 (Kerkring'sche Falten) Plicae circulares, sie bewirken eine Vergrößerung der Darmoberfläche um 1/3 (auf 0,6-1m^2). Im oberen Abschnitt erreichen sie eine Höhe von bis zu 1 cm, sie werden immer niedriger. Sie stellen Aufwölbungen der Submukosa dar und sind stationäre Einrichtungen.

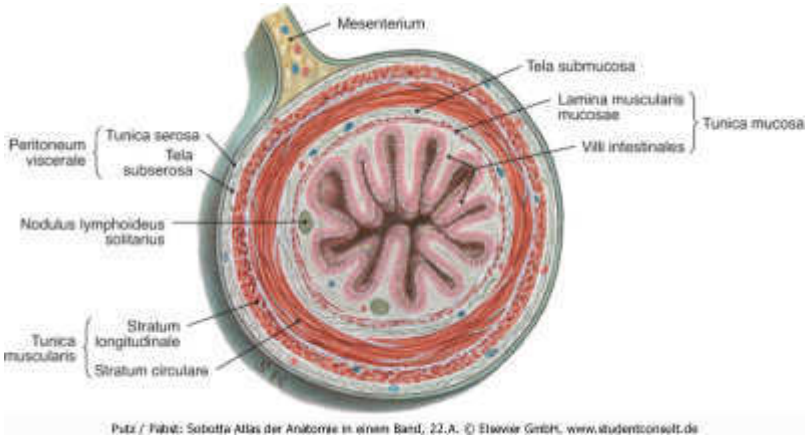

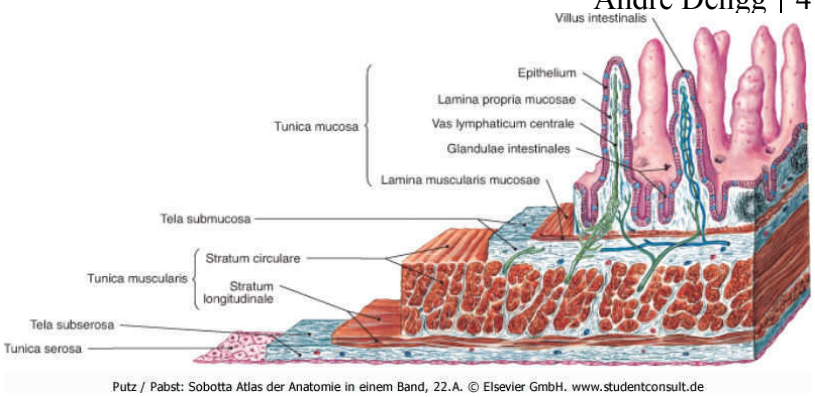

Putz / Pabst: Sobotta Atlas der Anatomie in einem Band, 22.A. © Elsevier GmbH. www.studentconsult.de

- Zotten: Villi intestinales; 40/mm², sie sind 0,5-1,2 mm hoch und 1,2 mm dick. Die Zotten bewirken eine Oberflächenvergrößerung von 4m². Sie entstehen durch Ausstülpungen der Lamina propria. In jeder Zotte befindet sich ein Lymphgefäß (Chylusgefäß, Abtransport der Fette, besitzt keine/mangelhafte Basalmembran), Blutgefäße (Abtransport der restlichen Nährstoffe) und einzelne Muskelfasern aus der Lamina muskularis mucosae, die das Feinrelief beeinflussen und die Zottenpumpe bewirken (Auspressen des Lymphgefäßes mittels Muskelzellen und Myofibroblasten ? und Weitertransport des Nahrungsbreis). Der bindegewebige Kern der Zotte besteht aus retikulärem Bindegewebe. Das Aufrichten der Zotten wird durch den arteriellen Blutdruck und von Myofibrobalsten bewirkt. Das Endothel der Kapillaren ist gefenstert (erleichtert die Resorption), das Lymphgefäß ist von einer marginalen Basallamina umgeben. Die Zotten werden in Richtung Dickdarm immer kürzer und verschwinden dann
- Krypten: Die Lieberkühn`schen Krypten oder Glandulae intestinales sind anfangs flache, später immer tiefer werdende Einfaltungen in die Propria (außen retikuläres Bindegewebe). In den Krypten findet KEINE Resorption statt, sie dienen der Sekretion und Regeneration. Die Sekretion erfolgt durch 2 Arten von sezernierenden Zellen:
  - Becherzelle: Produzieren Schleim führ die Gleitfähigkeit.
  - Paneth`sche Körnerzelle: Sie sezerniert Lysozym, das Mureinlösend (bakteriozides und mukolytisches/schleimlösendes Enzym) wirkt und so der unspezifischen Abwehr dient. Sie hat viel rER im basalen Teil (basal basophil), und speichert apikal das Enzym in Vesikeln (apikal acidophil). Die Paneth'sche Körnezelle kommte vermehrt im unteren Ileum und Appendix vor.

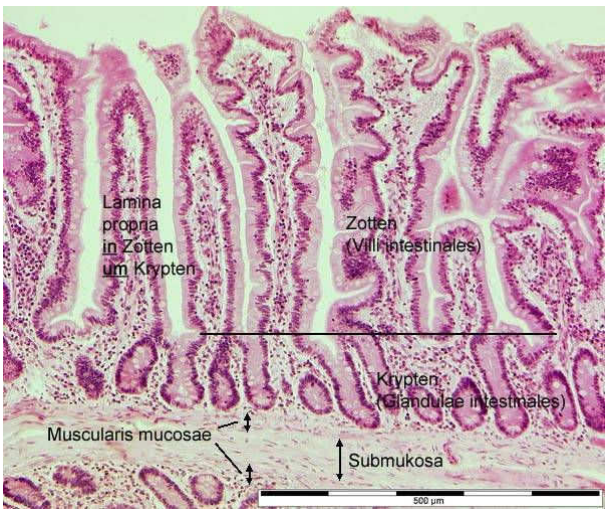

- Mikrovilli der Enterozyten: 3000/Zelle, Vergrößerung um das 30-fache auf 120m²
- Im Fundus der Krypten finden sich außerdem weitere Zellen des GEP(gastroenteropankreatisches System:
- I-Zellen: produzieren Cholezystokinin, bewirkt eine Kontraktion der Gallenblase, Enzymsekretion des Pankreas und eine Pepsinogensekretion im Magen.
- K-Zellen: erzeugt GIP (Glucose-dependent insulin-releasing peptide) → Insulinfreisetzung
- L-Zellen: GLP (Glukagon-like peptide) → Insulinfreisetzung
- S-Zellen: erzeugen Sekretin → erhöht Gallensekretion der Leber, und Flüssigkeits- und HCO3-Sekretion in Pankreas und Duodeum
- (D-Zellen, EC-Zellen und G-Zellen siehe Magen)
- Enterozyten/Saumzellen: Die Darmepithelzellen haben an ihrer Oberfläche eine Glykokalix, die als Resorptionsvermittler dient. Sie enthält Disaccharidasen (spalten Zucker) und Peptidasen, außerdem wird die Fettsäuren- und Monoacylglyceridaufnahme gefördert. Die Enterozyten besitzen ca. 3000 Mikrovilli,

welche ein Höhe von 1 µm und einem Durchmesser von 100nm haben. Zwischen den Enterozyten befinden sich auch Becherzellen. Die Enterozyten haben nur eine Lebensdauer von 30-100 h, sie sind leicht zu schädigen (Bsp. Durchfall, Darmblutung) daher besteht eine relativ starke Zellmauserung. Diese Mitosen laufen alle im Fundus der Krypten ab und danach wandern die Zellen entlang der Basalmembran zu den Zottenspitzen. Jeden Tag werden ca. 250g Darmepithel ausgeschieden

- Fettaufnahme: Das Fett wird in (β-) Monoglyceride zerlegt, die über die apikale Membran transportiert werden. Durch die Resynthese von Triacylglyceriden im glatten ER und Umhüllung mit einer hydrophilen Schale entstehen Chylomikronen, die vom Golgi in Sekretvesikel verpackt werden und dann in den Interzellularraum (lateral) exozytiert werden. Dort werden sie vom Lymphgefäß aufgenommen und weitertransportiert.
- Im Darm kann gelegentlich auch Persorption erfolgen (Aufnahme von Substanzen neben der Zelle), man vermutet, dass sich Prionen diesen Weg suchen. ?Ansonsten kommt es zu einer Art Zytopempsis/Transzytose?
- Die Mikrovilli der Enterozyten sind mit ihren Bündeln von längsverlaufenden Aktinfilamenten im terminalen Netz = Schlußnetz (CAVE: nicht Schlußleistennetz) enden und in das Schlussleistennetz/Zonula adhaerents strahlen. Es sind auch kleine Mengen an Myosinfilamenten vorhanden, daher besteht auch eine gewisse Beweglichkeit.
- Foliculli lymphatici aggregati: In Gruppen liegende sekundäre Lymphfolikel, die speziell im terminale Ilium zu finden sind (Nähe zum Colon). Sie reichen bis in die Submucosa (normal in Propria) (antemesenterial)
- Foliculli lymphatici solitary: Ssekundäre Lymphknoten die einzeln liegen (physiol.)

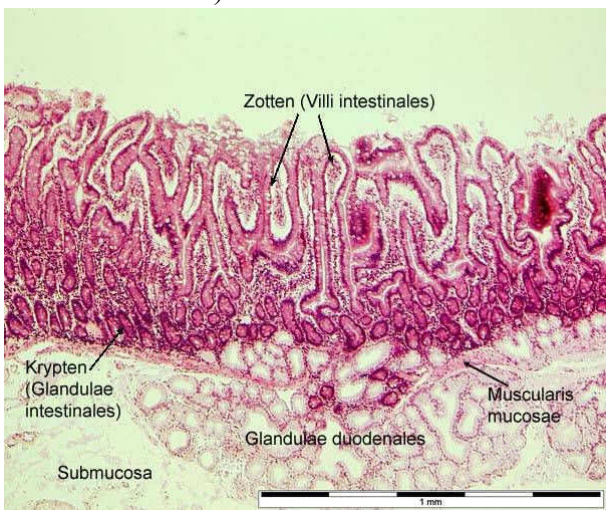

Duodenum: Im Duodenum finden sich mukoide Drüsen = Brunner`sche Drüsen/Glandulae duodenalis in der Submukosa. Sie können auch bis in die Lamina propria reichen (CAVE: Glandulae pyloricae liegen in Propria). Ihr Schleim dient der Neutralisierung (OYlorus + Duoenum + Pankreas) des Nahrungsbreies. Auch im Duodenum finden sich sekundäre Lymphfollikel, in den intraperitonealen Abschnitten findet sich wenig subseröses Fett.

PRAKTIKUM:

Duodenum:

- Mitosen, Retikulumszellen, Plasmazellen
- Zotten und Krypten
- Brunner`sche Drüsen in der Submukosa (Muköse, tubuloalveoläre Drüsen)
- Zottenpumpe; Chylus (Fett), Blutgefäß (Nährstoffe), Muskelfasern
- In den Krypten Paneth`sche Körnerzellen (basal basophil, apikal acidophil)

Jejunum:

Unauffällig, hohe Zotten, seichte Krypten, keine Drüsen. Eventuell Lymphfollikel

PAS: Perjod Acid und Schiff`sches Reagens = Fuchsinschwefelige Säure

PAS+: Glykogen (Glykokalix) Glykoproteine (Basalmembran) Muzine

Ileum:

Im Ileum finden wir einen weiteren Teil des Mukosaassoziierten Lymphatischen Systems: Die Follikuli lymphatici aggregati = Peyer`sche Plaque Sie liegen immer antimesenterial in der Lamina Propria und in der Submukosa. (Zirkulär = Appendix)

d) Colon

Das Colon ist 1,30 – 1,50m lang und betreibt die Salz- und Wasserrückresorption (ca.1l/Tag). Aus den Krypten kann auch Wasser sezerniert werden (ca 100ml/Tag). Der Dickdarm beginnt mit dem Zaecum mit Appednix (2-20cm)

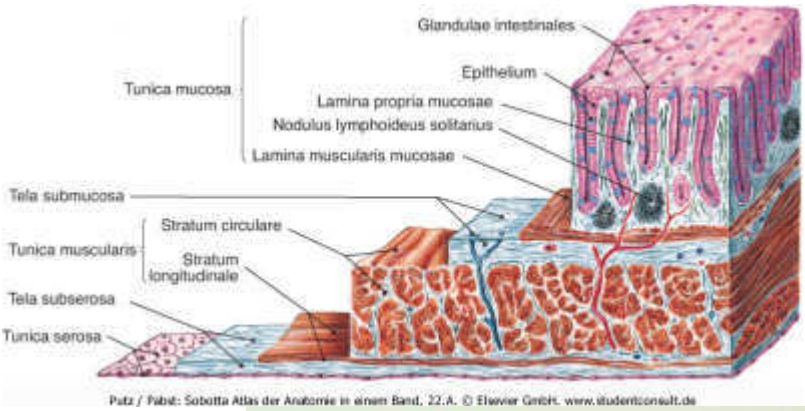

(Bei Tieren findet hier die Zelluloseverdauung statt). Hier finden wir Plicae semilunaris (Keine Plicae circularis), das sind wandernde Einschnürungen die alle Wandschichten betreffen, deshalb von außen sichtbar sind, so die Haustren bilden und von der zirkulären Muskelschicht gebildet wird. Die Längsmuskulatur ist zu Tanien zusammengefasst, aber man kann eine zarte Muskelschicht zwischen ihnen finden. Die innere Oberfläche hat keine Zotten mehr, sondern nur mehr tiefe Krypten, die vielzahligen Becherzellen produzieren den Gleitschleim (Gl. Intestinalis). Die Enterozyten haben einen sehr ausgeprägte Mikrovillisaum der die Oberfläche vergrößert. In den Krypten finden sich keine Paneth`schen Körnerzellen, aber weitere Zellen des GEP. Viele Lymphfolikel sitzen in der Colonwand und können bis in die Submucosa reichen.

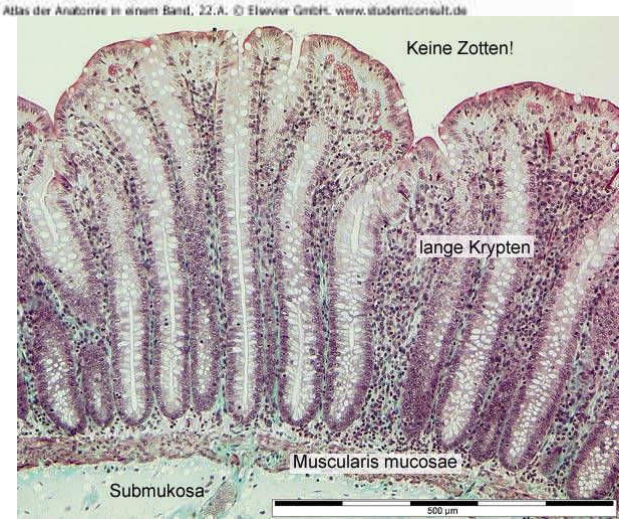

PRAKTIKUM:
Colon
- Nur mehr Krypten, viele Becherzellen
- Stratum longitudinale bildet die Tänien
- hoher Mikrovillisaum

e) Appendix:

Im Appendix vermiformis liegen in der Pro pria zirkulär viele Follikuli lymphatici aggregati. Sie wird auch als Darmtonsille beteichnet. In der Epithelschicht finden sich oft Epitheldefekte, die zu einer überschießenden Immunantwort führen > Entzündung. Die Muskulatur zeigt keine Tänien mehr.

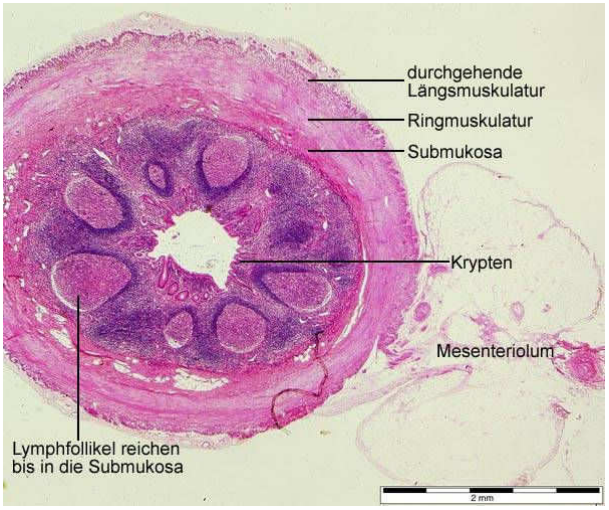

		Kopfdarmf	Oesophagus	Magen		Duodenum	Jjeunum	Ileum	Colon
				Fundus	**Pylorus**				
Falte		-	Längsfalten/Reservefalten (durch Submucosa)	Lägnsfalten, Magenstraße (durch Submucosa)	Längsfalten (durch Submucosa)				Plicae semilunaris
Zotte		-	-	- Areae	- Areae	+ Hoch	+ Plump	+ Plump	-
Krypte		-	-	- Foveolae	- Foveolae	+ Relativ seicht	+ Tief	+ Tief	+
Tunica mucosa	**L.epith**	Mehrschichtiges Plattenepithel (resp. Epitehl - Epipharynx	Unverhorntes mehrschichtiges Plattenepithel	Hochprismatisches Epithel, schleim sezernierend	Hochprismatisches Epithel, schleim sezernierend	Enterozyten und Becherzellen	Enterozyten und Becherzellen	Enterozyten und Becherzellen	Viele Becherzellen
	L.prop	Kollagenes Bindegewebe	Kollagenes Bindegewebe	Retikuläres Bindegewebe + Glandulae gastricae	Retikuläres Bindegewebe + Glandulae gastricae, mucoide Drüsen weit gestellt, Lymphfolikel	Retikuläres Bindegewebe und den Zellen der Abwehr	Retikuläres Bindegewebe und den Zellen der Abwehr	Folicuili lymphatici aggregati	Retikuläres Bindegewebe, Foliculli lymphatici solitari
	L.musc.	-	Stark ausgeprägt für Fremdkörperbeweltigung, steil sprialartig	Vorhanden aber schwach	Vorhanden aber schwach	-	-	Folicuili lymphatici aggregati	
Tela submucosa		-	Kollagenes Bindegewebe, Verschiebeschicht, Plexus submucosus. Glandulae submucosae (seromucös)	Kollagenes Bindegewebe	Kollagenes Bindegewebe	Brunner's che Drüsen und Plexus submucosus	Plexus submucosus	Folicuili lymphatici aggregati	
Tunica musc.		(wenig im Pharynx)	Oberes 1/3 Skeletm. Mittleres 1/3 misch Unteres 1/3 glatte M. Ring + Längsschicht Plexus myentericus zwischen Alle unwillkürlich	3 Schichten: Längs Ring Schräg(Fibrae obliquae	Ringmuskulatur verstärkt für portionweises Abgeben	Plexus myentericus zwischen Ring und Längsmuskulatur	Plexus myentericus zwischen Ring und Längsmuskulatur		Längsmuskulatur auf 3 Tänien beschränkt
Adventitia/Serosa		-	Adventitia: kollagenes Bindegewebe	Serosa	Serosa	je nach dem	Serosa	Serosa	Je nach dem
Besonderheiten		-	Hohe Mitoserate, Varizen	Hauptzellen, Belegzellen, Nebenzellen		Brunnerdrüsen und Paneth'sche Körnerzellen			Viele Becherzellen, Stauchungsfalten, Appendici epiploica w

Anhangsdrüsen des Verdauungstrakts

Pankreas:

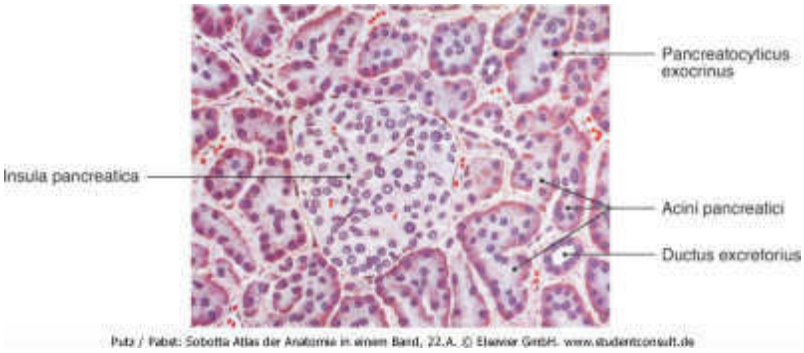

Das Pankreas liegt retroperitoneal. Es erzeugt ca. 1,5-2 L Sekret pro Tag, das Sekret enthält Enzyme für die Eiweiß-, Kohlehydrat- und Fettverdauung. Das Sekret wird erst im Darm durch die Enterokinase aktiviert, bei Enzymdefekten kann das Sekret bereits im Pankreas aktiv sein und führt so zur Selbstverdauung und zur Pankreatitis (sehr gefährlich: 20% sterben, spez. Trinker). Das Pankreas ist eine rein seröse Drüse mit exokriner und endokriner (der endokrine Anteil kann transplantiert werden) Ausschüttung.

- Exokrin: Die Acini sind basal basophil, da sie viel Ergastoplasma (rER, das basal liegt) benötigen. Apikal finden sich acidophile Zymogengranula (Prosekret).Die Ausführung erfolgt über sehr lange Schaltstücke (die bereits im Azinus beginnen), es gibt aber keine Streifenstücke (keine Na- Rückresorption!), sondern nur interlobuläre Ausführungsgänge. In der Mitte der Acini finden sich zentroacinäre Zellen, die durch die Ausstülpung der Schaltstücke in die Läppchen entstehen. Die Sezernierung erfolgt durch den Sektretionsdruck und nicht über Myoepithelzellen. Endokrine Zellen in der duodunalen Schleimheut lösen Sekretion durch Secretin (bewirkt Bicarbonat reiches Sekret für Neutralisation) und Cholecystokinin (bewirkt enzymatisches Sekretr und regt auch die Gallensekretion an) aus. Von Seiten des Magens wird die Bauchspeicheldrüse druch Gastrin (führt zu enzymreichem Sekret). angeregt.
- Endokrin: In Corpus und Cauda finden sich viele Inselzellen = Langerhans`sche Zellen, sie sind durch umgewandelte Acini entstanden. (3000 Zellen / Insel, 1-2 Mio. Insulae, Insel: 100-500µm)Die Inselzellen produzieren Insulin. Sie haben weinger rER, da es nur während der Prduktion benötigt wird. Insulin fördert Transport von Glucose durch die Zellmembranen.
    - B-Zellen(70%): insulinproduzierende Zelle, liegt zentral (spez. Azanfärbung: blau), Insulin wird wenn es nicht ausgeschüttet wird geseichert als Zinkkomplex in der Granula der B-Zellen
    - A-Zellen(20%): glucagonproduzierende Zelle, liegt peripher (Silberfärbung: schwarz)
    - D-Zellen(ca.5%): Granula enthält Somatostat in, das hemmend auf die Insulinabgabe wirkt. (spez. Anzanfärbung: prange)
    - C-Zellen: eine Form der B-Zellen (depletiert)
    - PP-Zellen: produzieren pankreatisches Polypeptid, Generell vermehrt im Caput(hat weniger Inseln) aber auch im exokrinen Teil zu finden
- Pankreas hat eigen Pfortaderkreislauf (2 Kapillarnetze hintereinander)
  Insuloazinäre Gefäße für Azini

PRAKTIKUM:
Pankreas:
- Hellere Bereiche: Inselzellen
- Seröse Drüse: Acinuszellen basal basophil, apikal acidophil mit zentroazinären Zellen.
- Schaltstücke mit flachem bis isoprismatischem Epithel
- keine Streifenstücke

Leber:
Die Leber ist mit 1,5 kg die größte Drüse des Körpers. Die Leber verbraucht etwa 12% des arteriellen Sauerstoffgehalts, wegen ihrer regen Stoffwechseltätigkeit liegt die Temperatur des venösen Leberblutes über der des restlichen Körpers.

- Funktionen:
  - Gallenproduktion 500 ml/Tag (Bilirubin gebunden an Albumin (?an Glucaronsäure gebunden – wasserlöslich) zur Emulgierung der Fette und Aktivierung der Lipasen)
  - Umbau von körperfremden in körpereigene Substanzen
  - Erzeugung von Fibrinogen, Protrombin, Serumeiweißen (Blutgerinnungsstoffen)
  - Entgiftungsorgan
  - Fettaubau
  - Phagozytose (Erytrozytenmauserung, bes. Kupfer'sche Sternzellen)
  - Blutbildung in der Fetalzeit

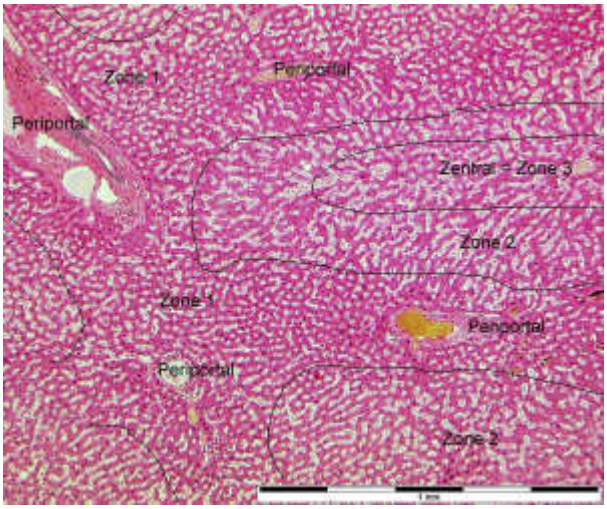

- Aufbau:

Die Leber ist in 1,5 – 2 mm große polygonale Leberläppchen gegliedert. In den Winkeln zwischen 3 Leberläppchen liegen Bindegewebsfelder, das periportale Feld. Darin finden sich die Glisson`sche Trias, ein Zusammenschluss von V. interlobularis/Ast aus V. portae, immer das größte Gebilde), A. interlobularis/Ast aus A. hepatica propria und D uctus interlobularis (Gallengang, prismatische Zellen). Außerdem ist noch ein Lymphgefäß (hat Capsula fibros, an Area nuda gehen sie in Zwerchfell) vorhanden, das aber meist nicht zu sehen ist. Jedes dieser Gebilde ist mindestens einmal vorhanden Zwischen den Längsseiten der Leberläppchen verlaufen Venulae interlobulares, die wiederum Sinusoide (weite Kapillare mit Ø 100 µm, hier sogar noch mehr 500) in das Leberläppchen entlassen. Die Arterien geben ihr Blut ebenfalls in die Sinus ab (Mischblut im Sinus!). Die Sinus werden von Epithelbalken umgeben, die radiär im Leberläppchen angeordnet sind. In der Mitte des Läppchens sammelt sich das Blut in der Zentralvene (hat etwas Muskulatur), die sich zu Sammelvenen und dann zu Venae hepaticae zusammenschließen. Sie sind so in das Leberparenchym eingebaut, dass sie trotz der Saugwirkung des Herzens nicht kollabieren können. Schließlich münden sie in die V. cava inferior.

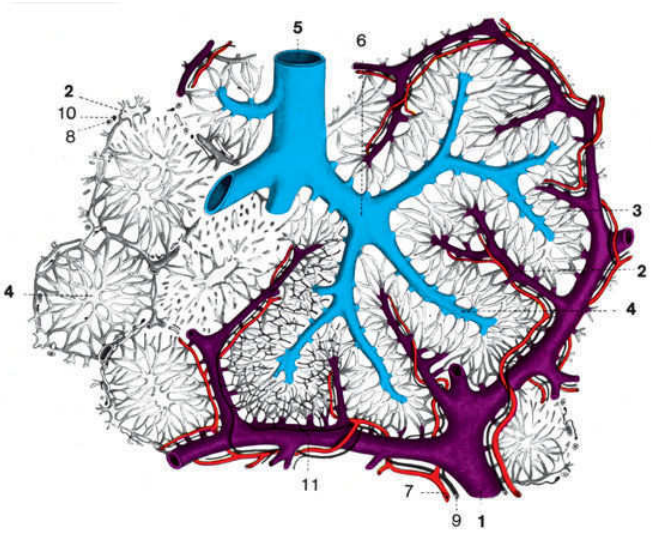

1 Ast der V. portae hepatis
2 V. interlobularis
3 Vasa capillaria sinusoidea
4 V. centralis
5 Ast der V. hepatica
6 V. sublobularis
7 Ast der A. hepatica propria
8 A. interlobularis
9 Ductulus bilifer
10 Ductus bilifer interlobularis
11 Canaliculus bilifer

Lippert: Anatomie, 7.A. © Elsevier GmbH. www.studentconsult.de

- Sinusoide Kapillaren:

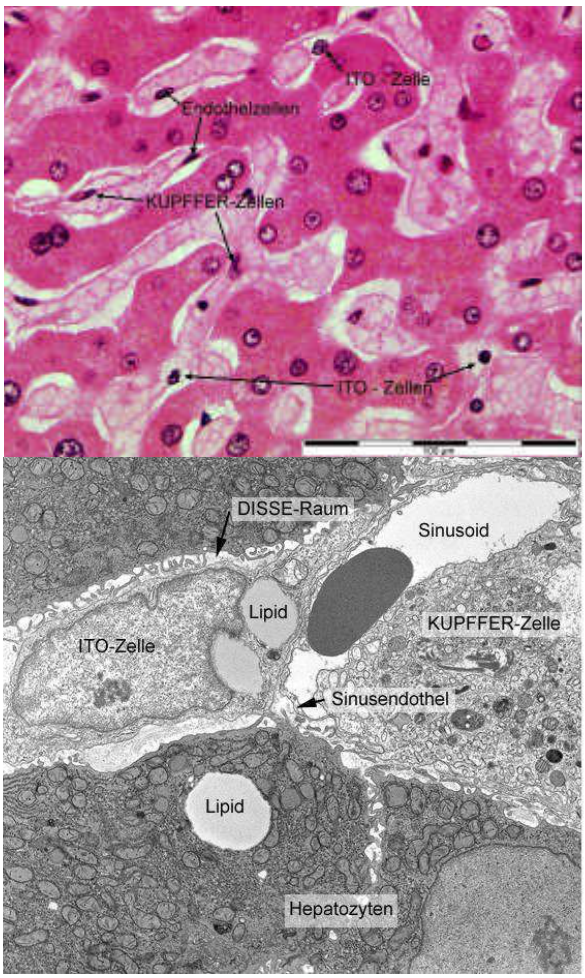

Die sinusoide Kapillaren (enthalten Mischblut V+A) haben entsprechend ihrer Funktion als Stoffaustauschstrecke einen besonderen Aufbau. Das Endothel (gibt Cholesterolester ab, der von Hepatozyten in Gallensäure umgebaut wird) ist mit Lücken versehen und sitzt fast keiner Basalmembran auf. Zwischen den Endothelzellen sitzen Kupfer`sche Sternzellen (gehen dann ins Blut→Lunge), die als Makrophagen die Schadstoffe phagozytieren (werden bei Vitalfärbung mit Tryptophanblau angefärbt). Zwischen den Hepatozyten und den Endothelzellen befindet sich der Disse`sche Raum (0,2-0,5µm, perisinusidaler Raum enthält Blutplasma), in dem sich argyrophile (retikuläre) Fasern netzartig ausspannen. Vereinzelt sind hier Ito-Zellen (Lipozyten in persinusidalen Raum) zu finden, die der Fettspeicherung und der Aufnahme von Vit. A dienen. Der Hepatozyt hat auf der dem Disse Raum zugewandten Seite Mikrovilli, um die Nährstoffe aus dem Blutplasma besser aufnehmen zu können. Zwischen den Hepatozyten bilden sich die Gallenkapillaren, die ebenfalls Mikrovillibesatz haben. Die Gallenkapillaren haben als Wand nur das Plasmalemm der Hepatozyten und beginnen blind durch das Auseinanerweichen der Membranen. Sie werden von Tight junktions begrenzt, um einen Austritt der Galle zu verhindern. Die Galle fließt entgegen der Blutflußrichtung zum Periportalfeld, hier hat der Gallengang ein isoprismatisches Epithel.

- Aufgaben des Hepatozyten(ca. 70% derZellen):

Der Hepatozyt nimmt Stoffe aus dem Blut auf (Glucose, AS, Gallensäuren, Ausscheidungsstoffe) und baut sie entweder um (Gallenfarbstoffe), speichert sie (Glykogen, Fett) oder gibt sie an die Galle (Gallensäuren, Abfallprodukte) oder Blut (Glukose) ab. Der Hepatozyt hat viel rER und Mitochondrien (acidophil) und eine Größe von 20-30µ m. Die Zellkerne sind unterschiedlich groß und (80%)diplo-, (16%)tetra-, polyploid. 4% sind mehrkernig. Seine Lebensdauer beträgt 150 Tage. Die Regenerationsfähigkeit ist gut, sie erfolgt von der Peripherie zum Zentrum des Läppchens. Nach einer Teilresektion der Leber kann das Gewebe sogar nachwachsen.

- Funktion:

- Speicher von Glykogen (PAS-positiv, ohne Membran)
- (Abbau alter Erytrozyten (Kupfer`sche Sternzellen, können Hämosiderun enthalten)
- Enzyminduktion: bei Medikamenteneinsatz wird das rER im Hepatozyten vermehrt, dadurch kann das Medikament schneller abgebaut werden (Gewöhnungsefekt).
- Kommunikation: Die Hepatozyten sind durch Gap junktions verbunden (4% des Plasmalemms), dadurch ist eine Koordination der metabolischen Funktionenmöglich.
- Zirkadiane Periodik: Maximum der Glykogeneinlagerung: 8h früh Maximum der Gallenbildung: 20h (Der Knollenblätterpilz verursacht ein hepatisches Koma.)

- Einteilung der Lebersegmente nach ihrer Funktion:
  - Zentralvenenleberläppchen: Das Zentrum ist die Zentralvene, außen finden sich mehr Mitochondrien und Glykogen als innen. Die anoxische Verfettung beginnt innen, da sich hier der Sauerstoffmangel dramatischer bemerkbar macht (Versorgung mit arteriellem Blut von außen).
  - Portalvenenleberläppchen: Zentral liegt das Periportalfeld (und damit die Portalvene), es handelt sich dabei um die Gliederung der Drüse Leber (Ausscheidung der Galle zentral).
  - Leberacinus: Die Mitte stellen die terminalen Zweige der versorgenden Gefäße dar (Acinuszweig der Pfortader), zum Acinus gehören keilförmige Segmente der jeweils benachbarten Leberläppchen. Sie stellt die funktionellste Einteilung dar, da die verschiedenen Abschnitte des Leberacinus von innen nach außen unterschiedlich versorgt werden und unterschiedliche Enzymausstattung aufweisen.

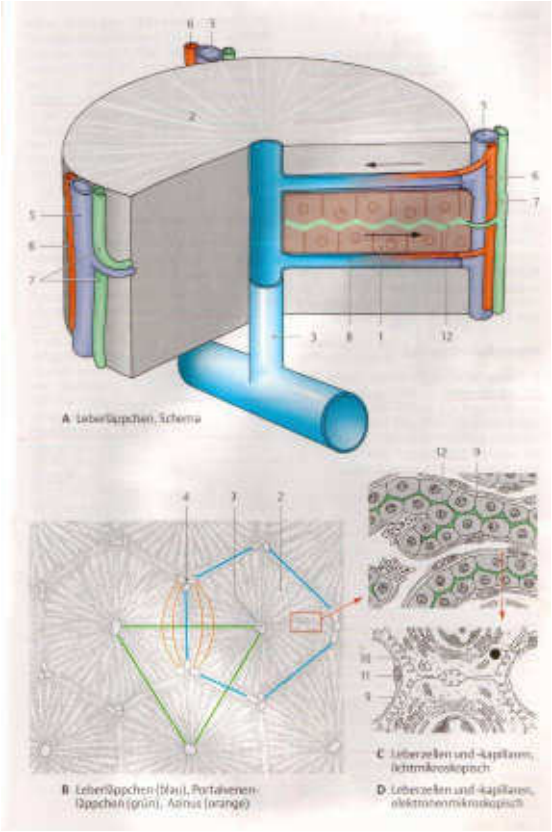

PRAKTIKUM:
Leber:
Glisson-Trias mit V. interlobularis, A. interlobularis, Gallengang > isoprismatisches Epithel
Rattenleber:
Vitalfärbung mit Tryptanblau, dabei werden die Kupffer`schen Zellen angefärbt, Zellkerne mit Kernechtrot gefärbt.

Gallenblase:
Die Gallenblase (nicht alle Tiere haben eine) ist das Auffangorgan der Galle, sie wird hier eingedickt. Die Schleimhaut zeichnet sich durch hochprismatisches Epithel mit Mikrovilli aus, die Zellen haben ein Schlußleistennetz und können Schleimhautbrücken ausbilden (sonst nur in der Bläschendrüse). Die Gallenblase hat KEINE Muskularis mukosae, die Subserosa ist dick. Die Kontraktion der Gallenblase wird durch Cholezystokinin (I-Zellen im Darm) ausgelöst. Die Epithelzellen produzieren Muzine, ihr Golgiapparat ist gut entwickelt. Steinbildugn: 4F

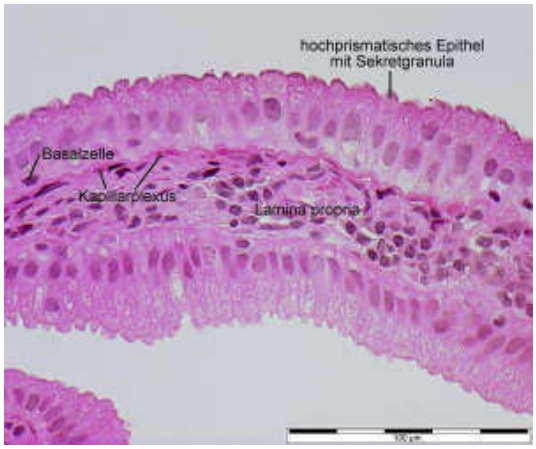

Harnorgane

Niere:

Die Niere hat eine Kapsel aus kollagenem BG und wird in Rinde und Mark unterteilt. Pro Tag werden etwa 180 l Primärharn gebildet und 2 l Harn ausgeschieden. Durch den Blutfluß von 1,2-1,3 l/min kann die Niere 120-130ml Primärharn/min abfiltrieren = Glomuläre Filtrationsrate. Der Mensch besitzt eine multipapiläre Niere (in jedem Läppchen ist eine Pappilla) wegen der embryonal Läppchenstruktur

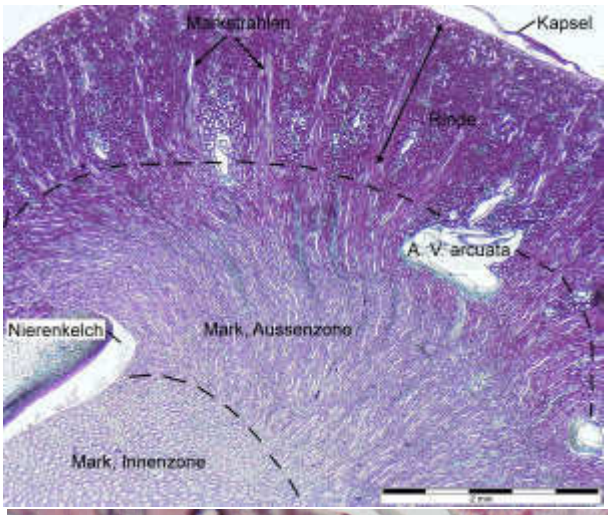

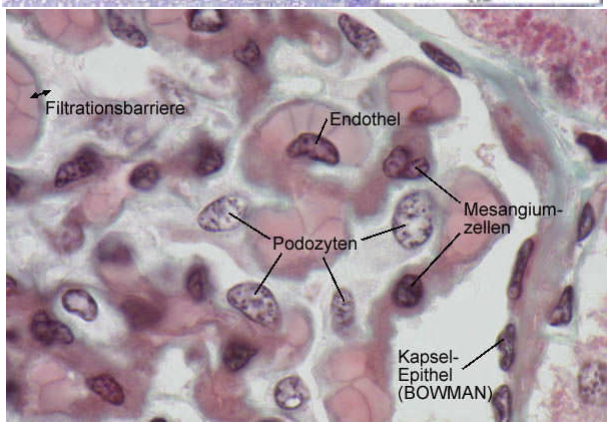

- Funktion:
  - Hormonproduktion
  - Harn
  - Blutdruck
  - Säure-Basenhaushalt
- Mark: Das Mark besteht aus 12-18 Markpyramiden, Columnae renales, die wiederum in eine Außen- und Innenzone unterteilt werden. Markstrahlen setzten sich in die Rinde fort, sie werden von Sammelrohren gebildet. Die Sammelrohre münden an den Pyramiden (Spitze der Markpyramiden) in der Lamina cribrosa ins Nierenbecken.
- Rinde: In der Rinde befinden sich die Corpuscula renales (Glomerolus + Bowmann`sche Kapsel).
- Bausystem: Gewundenes bei Gewundenem und Gestrecktes bei Gestrecktem! Ausnahme: Sammelrohr, befindet sich als Markstrahl in der Rinde, also im Gewundenen.
- Das Nephron (mikroskopisch kleinste Bau- und Funktionseinheit):
  - Nierenkörperchen/ Corpusulum renale(ca. 1 Mio/Niere):
    Es besteht aus Glomerolus (Kapillarknäuel) und / Bowmann-Kapsel und kommt nur in der Rinde vor!. Der Glomerolus besteht aus einem Kapillarnetz von 30-40 Schlingen, das vom Vas afferens (geben 2-5 Äste ab) mit Blut versorgt wird, das wiederum durch das Vas efferens abfließt. Im Nierenkörperchen wird der Primärharn (Ultrafiltrat) filtriert. Das Endothel ist dünn, hat aber eine relativ dicke Basalmembran (250-350 nm) mit 70-90 nm großen Poren (-40000 DA geht durch, ohne Diaphragma!!!). Die Basalmembran legt sich um die Blutgefäße und besteht aus einer Lamina densa, die von einer Lamina rara flankiert wird. Die Lamina densa besteht aus Kollagen Typ IV, Fibronektin,

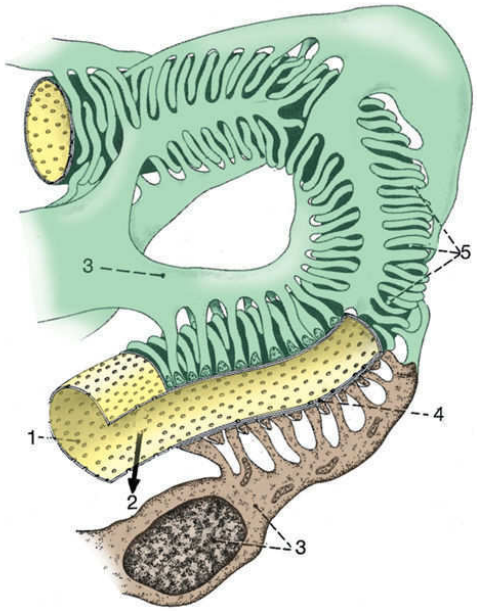

Lippert: Anatomie, 7.A. © Elsevier GmbH. www.studentconsult.de

Glykoproteinen, Proteoglykanen und Heparansulfat?. Die Bowmann-Kapsel setzt sich aus einem parietalen Blatt aus einschichtigem Plattenepithel und aus einem viszeralen Blatt, gebildet von Podozyten und der Basalmembran, zusammen. Die Podozyten sind Zellen, die auf der BM der Kapillaren aufsitzen und mit langen Fortsätzen (Podozytenfüße) die Kapillare umschlingen. Zwischen ihren Fortsätzen entstehen Schlitze (6 nm?), die zur Filtration dienen. Innerhalb des Kapillarknäuels befinden sich intraglomuläre Mesangiumzellen, die die BM im Falle einer Verstopfung phagozytiern und so eine Erneuerung ermöglichen.
Blut-Harn-Schranke:

- Kapillarendothel: gefenstert ohne Diaphragma
- Basalmembran: Lamina densa und Lamina rara
- Podozyten: bilden Filtrationsschlitze

Zwischen dem viszeralen und dem parietalem Blatt der Bowmann-Kapsel sammelt sich der Primärharn, der nun in die Tubuli weitergeleitet wird. Der obere, den Gefäßen zugewandte Teil der Kapsel wird als Gefäßpol, der untere, dem Tubulus zugewandte Teil als Harnpol bezeichnet.

- Nierenkanälchen/Tubulussystem/Tubuli renales:

Tab. 19.1 **Terminologie der Nierenhistologie**

*Bezeichnung in der Histologie**		*Übliche Bezeichnung in der Physiologie*	*Empfohlene Bezeichnung***
Proximaler Tubulus	Pars convoluta	Proximales Konvolut	Proximal Convoluted Tubule
	Pars recta	Henle-Schleife (Henle's loop)	Proximal Straight Tubule
Intermediärtubulus	Crus descendens		Descending Thin Limb of Henle's loop
	Crus ascendens		Ascending Thin Limb of Henle's loop
Distaler Tubulus	Pars recta		Thick Ascending Limb of Henle's loop
	Pars convoluta	Distales Konvolut	Distal Convoluted Tubule
Verbindungstubulus***			Connecting Tubule
Sammelrohr		Sammelrohr	Collecting Duct

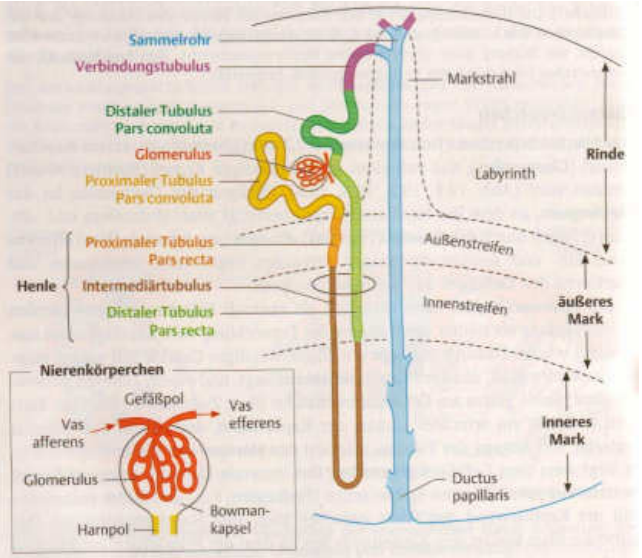

Abb. 19.3 **Nierenkörperchen und Tubulus-Segmente**, dargestellt am Beispiel eines juxtamedullären Nephrons. Die Henle-Schleife ist durch einen Ring markiert, ihre Bestandteile sind angegeben.

- *Proximaler Tubulus(14):*
  Der proximale Tubulus ist etwa 14 mm lang und besteht aus 20-25µm großen Epithelzellen. Die Zellen haben einen dichten Bürstensaum, der Zellkern ist mittig und basal findet sich ein starkes Labyrinth mit vielen Mitochondrien (eosinophil, basale Streifung-viele Mitochondrien=>Stoffwechsel↑). Die Zellen sind mit Zonulae occludentes und Gap-Junktions miteinander verbunden. In vivo ist das Lumen 20µ m weit, post mortem wird es kleiner, weil der Tubulusinhalt in die Zelle resorbiert wird. Eine Regeneration ist dennoch möglich, wichtig bei Transplantationen. Im proximalen Tubulus findet Rückresorption (von H2O, Glukose, AS, Na, Cl, K, P, Harnsäure), Sezernierung (harnpflichtiger Substanzen) und Phagozytose statt.

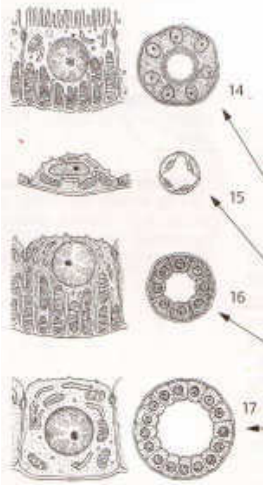

- *Intermediärtubulus/Überleitungsstück(15):*
  Im dünnen Teil der Henle-Schleife misst das Lumen nur 10µm, die Zellen sind wie Kapillarendothel, es finden sich wenige Mitochondrien, die Kerne ragen ins Lumen und die Zellen haben eine glatte Oberfläche. Hier wird Na und Cl aktiv ins Interstitium transportiert und der Harn wird konzentriert. (kein Bürstensaum)
- *Distaler Tubulus(16):*
  Im distalen Tubulus findet sich regelmäßig hohes isoprismatisches Epithel. Eer ist kleiner als der proximale Tubulus, das Zytoplasma ist hell und die Microvilli werden weniger.Hier findet wieder Na und Cl Rückresorption statt, die vom Aldosteron gesteuert werden kann.
- *Verbindungsstück:*
  Von Macula densa bis Sammelrohr
- *Sammelrohr(17):*
  Das Sammelrohr ist in den Markstrahlen zu finden, es ist ca 20mm lang, der Durchmesser erstreckt sich von 40µm am Beginn bis 200µm an der Papille. Die Zellen sind iso-hochprismatisch (werden höher zu Papille). Hauptzellens sind größer und auch doppelt so häufig wie Schaltzellen, die viele Mitochondrien beitzen und Harnansäuerung dienen. Im Sammelrohr werden Wasser und Elektrolyte rückresorbiert, die Zellen haben eine hormonell regulierbare Wasserdurchlässigkeit, beeinflusst durch ADH aus dem Hypothalamus (Produktion-Hypothalamus, Abgabe-Hypophysenhinterlappen). Das Sammelrohr gehört entwicklungsgeschichtlich nicht zum Nephron, es steht jedoch in direktem funktionellen Bezug. Jedes Sammelrohr nimmt den Harn von 10 Nephronen auf.

- Hormonproduktion der Niere:
  In der Niere wird Erytropoetin (Blutbildung) und Kallikrein (Gefäßerweiterung) produziert. (Renin, Vitamin-D-Hormon)
  - Juxtaglomuläre Apparat:
    Der Juxtaglomuläre Apparat steurt den Lutdruck und so die Durchblutung der Niere. Er besteht aus 3 Anteile:
    - Epithiliale juxtaglumerale Zellen des Polkissens:

    Es handelt sich um glatte Muskelzellen in der Tunika media des Vas afferens (große, basophile myoepitheliale Zellen mit PAS-positiven Granula). Sie produzieren Renin, das mittels seiner Angiotensinase A das aus der Leber kommende Angiotensinogen zu Angiotensin I spaltet. Dieses wird Mittels ACE (Angiotensin converting Enzyme) weiter zu Angiotensin II gespalten und bewirkt eine Blutdruckerhöhung durch eine Gefäßkonstriktion und eine erhöhte Aldosteron-Sekretion in der Nebennierenrinde, was wiederum zur Folge hat, dass Na und Wasser verstärkt zurückgehalten werden > Blutdruckanstieg.
    - Macula densa:

    Die Macula densa (in Gefäßgabel) wird von Ebithelzelle (sehr hoch, Kerne sehr dicht) des distalen Tubulus gebildet, die die Na-Konzentration messen und eine Rückkopplung zum Renin-Angiotensin-System haben (Na↑=> Renin↓=> Durchblutung↓). Sie stehen untereinander in Verbindung aber nicht durch Gap-Junktions.
    - Extraglomuläre Mesangiumzellen/Lacis-/Netz-/Goormaghtigh`sche Zellen:

    Sie befinden sich in der Gefäßgabel, es handelt sich um fortsatzreiche modifizierte glatte Muskelzellen in der Gefäßgabel. Sie haben Verbindung zum Endothel des Vas afferens beteiligen sich ebenfalls an der Durchblutungssteuerung.

- Gefäßsystem der Niere:
  Das Blut wird über die Aa. renales den beiden Nieren zugeführt. Im Sinus renalis teilen sie sich auf in Aa. Interlobares, die in die Columnae renales eintreten und an

der Rinden-Mark Grenze als Aa. Arcuatae weiterlaufen. Sie geben an die Rinde die Aa. Interlobulares ab, die die Glomeruli mit dem Vas afferens versorgen. Nach Durchlaufen des Glomerolus (erstes Kapillarbett) verlassen sie als Vas efferens die Nierenkörperchen und gehen in das zweite Kapillarbett über. Die kapselnahen Vas efferens versorgen das peritubuläre Kapillarnetz mit Sauerstoff, die marknahen Vas efferens steigen als Aa. rectae ins Mark ab und steigen als Venulae rectae wieder zur V. arcuata auf. Die V. arcuata mündet in die V. interlobaris, die wiederum in die V. renalis mündet. (A. renalis→interlobaris→arcuata→interlobularis→Aerteriola afferens→efferens→ V. interlobilaris(Rinde)/V. recta (mark)

- Nierenbecken:
  Im Nierenbecken finden sich die Papillen als von Lamina cribrosa überzogene Hügel. Die Lamina cribrosa entsteht durch die Mündungen der Sammelrohre im einschichtigen iso- bis hochprismatischen Epithel. Der Rest wird von Urothel (=Übergangsepithel) überzogen. darunter findet sich eine Propria aus lockerem BG und Muskulatur.

PRAKTIKUM
43 Niere:
Kapsel aus ollagenen BG;
Rinde: Nierenkörperchen (Podozyten, Mesangiumzellen, Endothel), Harnpol und Gefäßpol
Rinde + Mark: Proximale Tubuli: Lumen nicht deutlich, Bürstensaum, Zellgrenzen nicht scharf, basales Labyrinth, eosinophil
Distale Tubuli:Heller, Lumen glatt und scharf begrenzt, ev. Macula densa sichtbar
NUR im Mark: Sammelrohr: Epithelzellen ragen wuchtelförmig ins Lumen, helles Zytoplasma
Intermediäre Tubuli: Lumen 10µ m, sieht aus wie Kapillare
Lamina cribrosa: am Übergang zum Nierenbecken

Urether:
Der Übergang zum Urether ist nicht scharf abzugrenzen, im Urether finden sich 3 Muskelschichten. Der Urether hat eine eigene Perestaltik (Welle: 1-4x/min), das erklärt die an- und abschwellenden Schmerzen bei Steinen, die den Urether verlegen.
Schichten:
- Übergangsepithel (mehrschichtiges Plattenepithel mit Deckzellen)
- Propria: lockeres BG
- Längs–Ring–Längs–Muskulatur

Harnbalse:
Die Harnblas wir von Übergansepithel ausgekleidet. Darunter findet man in der Propria ein kollagenes Bindegemente mit tubulöse Drüsen. Die darunter gelegene Muskelschicht besteht aus 3 Schichten, wobei sie meist nicht klar zu unterscheiden sind.

♂ Harnröhre:
Die männlich Harnröhre wird von Urothel ausgekleidet, außer in der Fossa navicularis, diese wird durch unverhornten mehrschichtigen Plattenepithel geschützt.

♀ Geschlechtsorgane

Ovar:
Das Ovar (3-5 cm) liegt intraperitoneal. Die Serosa besteht hier aus ! einschichtig isoprismatischem Epithel ! (sonst einschichtiges Plattenepithel). Diese Sonderform wird Keimepithel genannt. Darunter liegt eine Tunika albuginea (BG-Kapsel). Das Ovar hat Rinde und Mark, im Mark finden sich Blut- und Lymphgefäße, die Rinde besteht aus ! spinocellulärem Bindegewebe(mögl. Ursprünglcihes Gewebe für wenig Beeinflussung) ! Das spinocelluläre BG findet sich ausschließlich hier, es ist dem embryonalem Bindegewebe ähnlich, hat aber Fasern und viele fischzugartige Zellen. Im Ovar finden sich im 5. Entwicklungsmonat 4-6 mio Eizellen, zum Zeitpunkt der Menarche(erste Blutung) nur mehr 40000. (Follikelatresie = Zugrundegehen der Follikel) Die Follikel, die in der Rinde liegen, können nach ihren Entwicklungsstadien unterschieden werden.

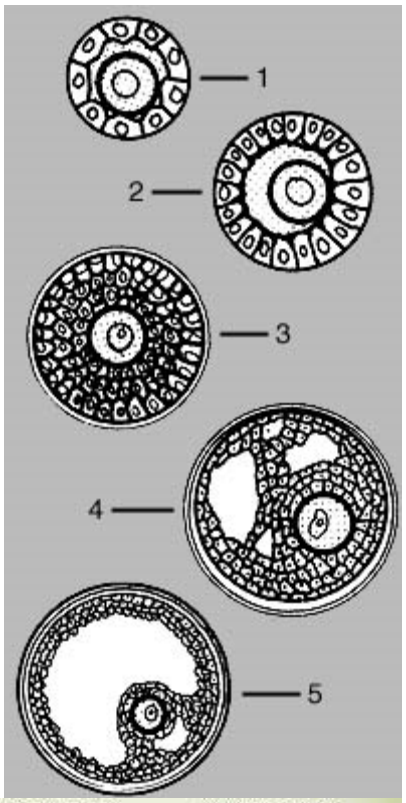

- Primordialfollikel: Die Oozyte wird von einer Schicht platter Follikelepithelzellen (=Ammenzellen, entsprechen den Sertolizellen im Testis) umgeben. Nach dem 35. Lebensjahr sind davon nur noch wenige vorhanden. (seniles Ovar =>nach Wechseljahren)
- Primärfollikel: Um die Oozyte liegt ein Kranz aus 1 Lage iso- bis hochprismatischen Epithelzellen.

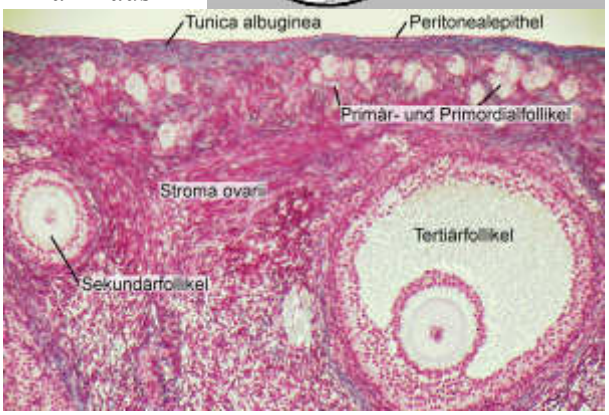

- Sekundärfollikel: Das Follikelepithel wird 2- oder mehrschichtig. Zwischen Oozyte und Epithel bildet sich eine Schicht aus Glykoproteinen = Zona pelucida (+PAS). Sie kann auch schon beim Sekundärfollikel vorhanden sein. Die Follikelepithelzellen stossen feine Fortsätze durch die bis zu 10µm dicke Zona pellucida, um die Oozyte zu ernähren.

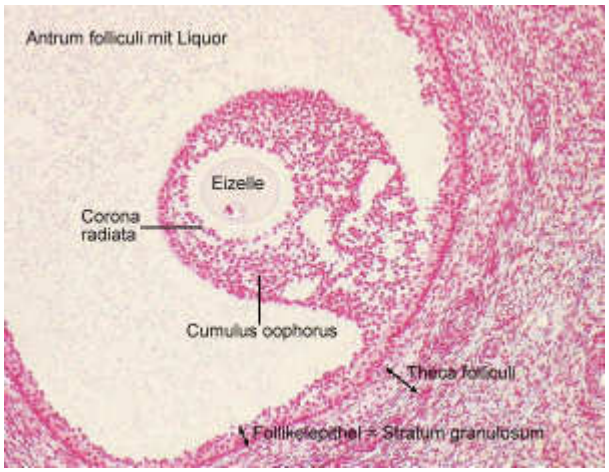

- Tertiärfollikel: Die Epithelzellen (ab jetzt Granulosazellen) umgeben einen Hohlraum (Antrum follikuli), in dem sich Flüssigkeit (Liquor follikuli) ansammelt. Die Oozyte ist von Epithel umgeben ond liegt am Rand des Antrums. Der dadurch entstehende Hügel nennt sich Cumulus oopherus. Die Zona pelucida ist zu einer Basalmembran geworden, die von differenziertem Bindegewebe umgeben wird Theka interna follikuli (Zell- und Gefäßreich, erzeugt Androgen und ernährt die Oozyte) und Theka externa follikuli.Die Granulosazellen wandeln das Androgen zu Östrogen um. Der Durchmesser beträgt 5-8mm, um den siebten Tag des Zyklus entwickelt sich ein Tertiärfollikel weiter.

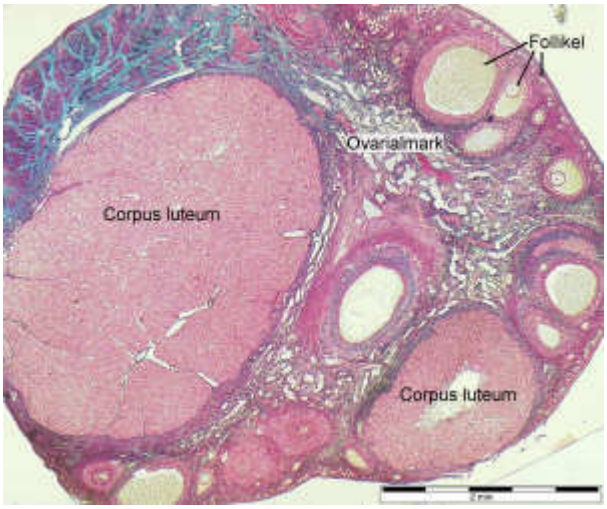

- Sprungreifer Graaf-Follikel: Er wandert zum Rand des Ovars, die Randzonen des Teriärfollikels nekrotisieren (Kernpignose-Apoptosen) und der Follikel platzt aufgrund des Liquordrucks. Dabei reißt er ein Loch in die Wand des Ovars, durch die die Eizelle mit dem umgebenden Follikelepithel (=Corona) in die Bauchhöhle eintritt. (Mittelschmerz)
- Corpus hämorrhagum/rubrum: In den nun leeren Follikel blutet es ein und es bildet sich das Corpus rubrum
- Gelbkörper = Corpus luteum: Innerhalb der nächsten 3 Tage wird die Theka vaskularisiert, Granulosazellen wandern ein und bilden Gewebe, das gelb wird (Fetttröpfchen > Hormonproduktion), Die Granulosazellen werden zu Granulosaluteinzellen, es hat sich das Corpus luteum gebildet. Es hat einen Durchmesser von etwa 1cm und bildet Progesteron.
- Corpus luteum menstruationem: Wird die Eizelle nicht befruchtet, bildet sich das Corpus luteum menstruationem. Die Granulosaluteinzellen nekrotisieren, Bindegewebe (Kollagen Typ I) wächst ein und es bildet sich das
- Corpus albicans: Es entspricht einer Narbe, die sich in den nächsten 6-8 Wochen zurückbildet.
- Corpus luteum graviditatis: Wenn die Eizelle befruchtet wird bildet sich das Corpus leuteum graviditatis, das das Progesteron in den ersten 3 Monaten produziert. Ab dem 4. Monat übernimmt die Plazenta die Hormonproduktion.

PRAKTIKUM:
Das Ovar:
Sichtbar ist die Rind und das Mark, außen liegt KUBISCHES Epithel = Serosa. Die Reifung der Follikel erfolgt in der Rinde, dazwischen liegt spinozelluläres BG. Die Zona pellucida ist acidophil, beim Tertiärfollikel ist die Oozyte oft nicht angeschnitten. Das Corpus luteum ist mit vielen Epithelzellen gefüllt, alle Corpora lutea gemeinsam bilden eine innersekretorische Drüse, das Progesteron wird ans Blut abgegeben. Makrophagen fressen die Zellen aus dem Corpus luteum unf schaffen so Platz fur das BG > Corpus albicans.

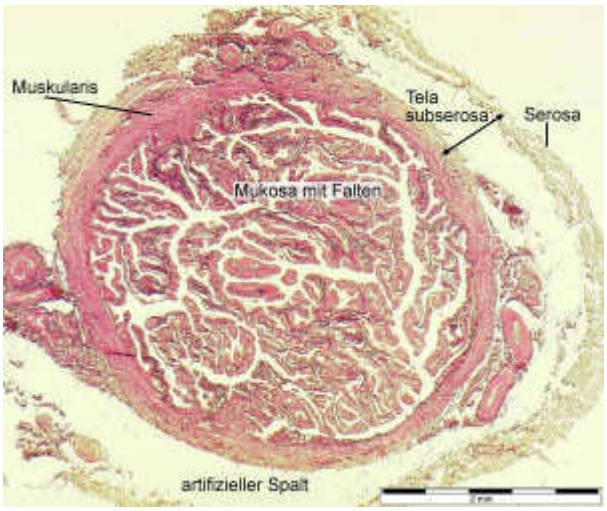

Tuba uterina:
Der Eileiter entwickelt sich aus dem Müller`schen Gang.
Aufbau:
Die innerste Schicht bildet einschichtig kubisch-hochprismatisches Epithel mit Kinozilien, das sich zyklusabhängig verändert. In der Zyklusmitte herrschen die Flimmerepithelzellen vor, dazwischen liegen viele Drüsenzellen, deren Sekret der Ernährung der Eizelle dient. Die Kinozilien schlagen Richtung Uterus. Praemenstruell sterben viele Drüsenzellen ab und lösen sich aus dem Zellverband, sie stehen wie kleine Stifte vor = Stiftchenzellen. Die

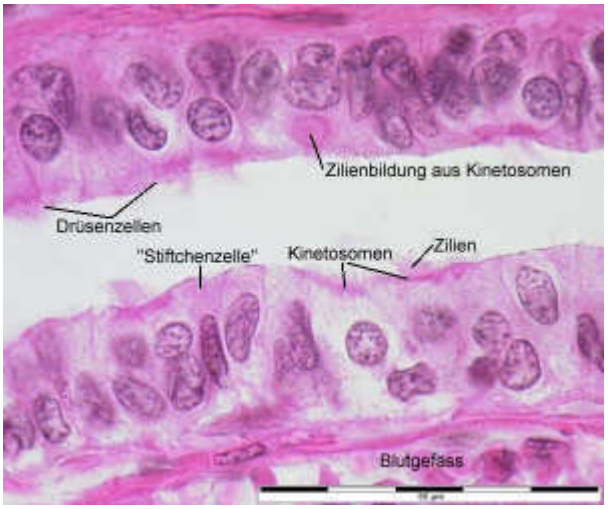

Oberfläche ist mit vielen Falten/Gleitfalten vergrößert (Primär-, Sekundär-, Tertiärfalten), die Propria ist drüsenlos. Die drei Schichten der Muskulatur (längs-ring-längs) sind nicht abzugrenzen, weil sie stark miteinander verflochten ist. Außen liegt Subserosa (Koll. BG) und Serosa, die Aufhängung der Tuba uterina ist die Mesosalpinx. Der Fimbrientrichter der Tuba wird chemotaktisch zu der Stelle des Ovars geleitet, an der die Eizelle aufgefangen werden kann. Die Falten der Tuba uterina sind eine Schutzeinrichtung, sie können Bakterien durch Verkleben am Aufstieg Richtung Bauchraum hindern. Zu starke Verklebung kann allerdings auch dazu führen, dass die Eizelle nicht mehr Richtung Uterus wandern kann, so kann eine Eileiterschwangerschaft entstehen.

PRAKTIKUM:
Tuba uterina:
Zu sehen sind die Falten, das einschichtig hochprismatische Epithel mit Kinozilien, die Drüsen- und Stiftchenzellen. In der Subserosa liegen Gefäße

Uterus:

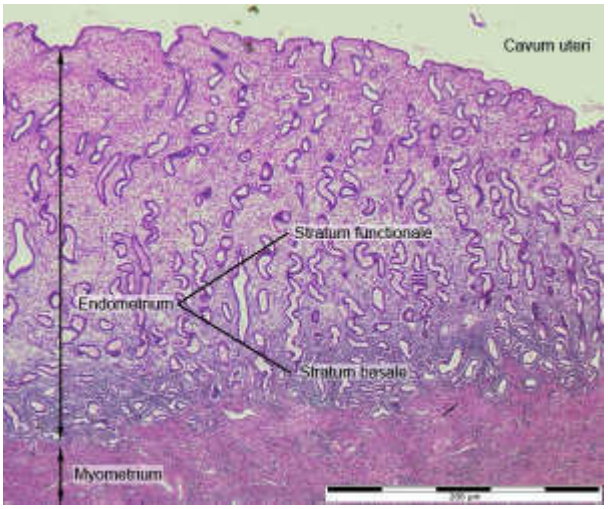

Der Uterus wiegt 50-100g, in der Schwangerschaft kann sich sein Gewicht auf 1000-1200g erhöhen. Die glatte Muskulatur hypertrophiert u nd hyperplasiert, die Muskelzelle vergrößert sich von 200µm auf 800µm. Der Uterus dient als Fruchthalter und ist das Organ der Austreibung.
Wandaufbau von innen nach außen:

- Endometrium (Einnistung + Plazenta)
- Lamina epithelialis:
  Die Lamina epithelialis besteht aus einschichtigem iso- bis hochprismatischem Epithel, das in der Sekretionsphase viele Flimmerhaare hat, die Richtung Cervix schlagen.
- Lamina propria:
  Die Lamina propria besteht aus ! dem embryonalem Bindegewebe/Mesenchym nahestehendem BG ! Das BG ist faserarm, gut vaskularisiert und hat viel Grundsubstanz. Glandulae uterinae (tubulöse Drüsen) produzieren glykogen für EDie Lamina proptia kann nach der Funktion eingeteilt werden:
  - Stratum funktionale:
    all monatlich abgestoßen,ca. 7 mm und kernärmer (Compact-Spongiosa)
  - Stratum basale
    Das Stratum basale bleibt immer erhalten und regeneriert das Stratum funktionale.
- Myometrium (Stratum supravasculare Stratum vasculare Stratum subvasculare)
- Perimetrium

- Ovulation:

Das Endometrium hat eine Dicke von 0,5 – 1 mm. Nach der Blutung ist nur mehr das Stratum basale erhalten. Im Stratum basale liegen tubuläre Drüsen (Gl. Uterinae), das Oberflächenepithel regeneriert aus dem Drüsenepithel. Die Basalis ist sehr kernreich. In der Sekretionsphase wachsen die Drüsen sägeblattartig in die Länge, verdichtet sich und wird zur Kompakta, darunter liegt eine lockere Schicht, die Spongiosa. Die Drüsen erzeugen Schleim und Glykogen, das der Ernährung der befruchteten Eizelle dienen soll (histiotrophe Ernährungsphase). Am Zyklusende erfolgt innerhalb weniger Stunden die Desquamation, die Funktionalis löst sich von der Basalis. Der Isthmus uteri und der Cervix uteri nehmen nicht an der Blutung teil.

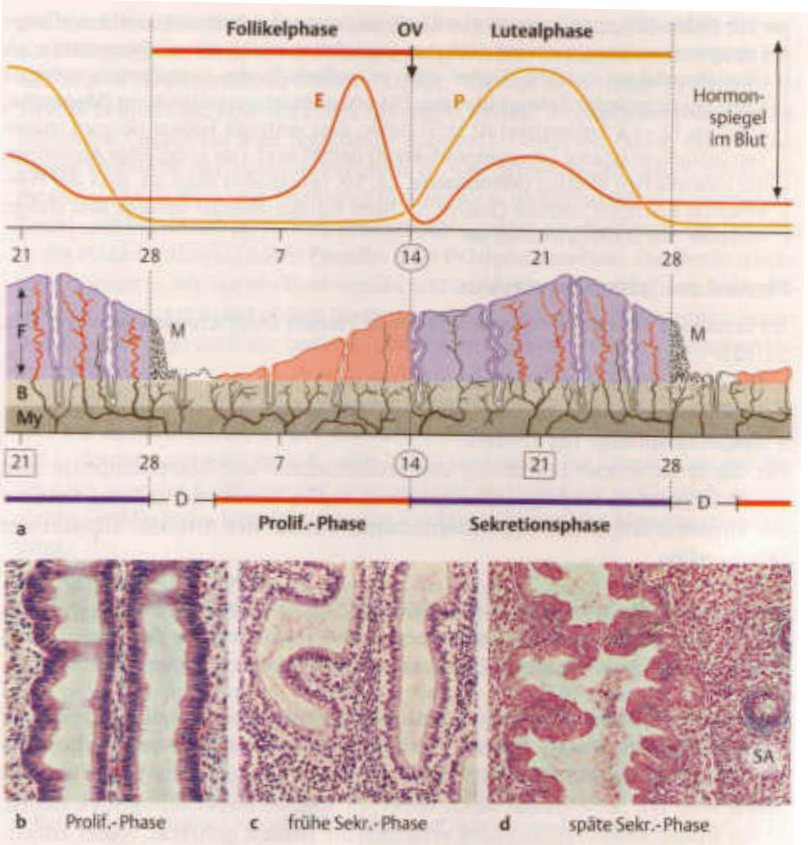

Abb. 21.12 **Zyklus des Endometriums.** **a** Periodischer Wandel der Schleimhaut als Folge der periodischen Schwankungen der Hormonspiegel im Blut (vgl. Abb. 21.9). Zeitachse in Tagen. **M**, Menstruationsblutung. **D**, Desquamationsphase. **F**, Funktionalis. **B**, Basalis. **My**, Myometrium. Die Spiralarterien in der späten Sekretionsphase sind rot markiert. Tag **14**: Ovulation (**OV**). An Tag **21** hätte im Falle einer Befruchtung der Keim mit der Implantation begonnen. **b–d** Drüsen in den angegebenen Phasen. Beachte in **c** die retronukleären Vakuolen (Glykogen) sowie in **d** die Sägeblattform der Drüsen, die Pseudodeziduazellen und den Anschnitt der Spiralarterie (**SA**); vgl. Abb. 21.11. H.E. (b, c) und Azan (d). Vergr. 100fach.

- Zyklus: 28 Tage
- Blutung : 1-4 Tag
- Prolipherations/Östropgen: 14/15Tag
- Sekretionsphase/ Gelbkörper: 25/28 Tab
- Prolifertaion: Stromazellen teilen sich Gefäße sprossen ein, Drüsen sind gestreckt
- Sekretionsphase: Drüsen sind Segeblattartig

- Cervix uteri:

Der Gebärmutterhals wird von isoprismatischem Epithel ausgekleidet, die Glandulae cervicalis uteri produzieren den Zervikalschleim, der einerseits der Befeuchtung der drüsenlosen Vaginaschleimhaut dient und andererseits eine Schutzfunktion übernimmt. Der Schleim bildet im Zervikalkanal eine Pfropf, der das Eindringen von Bakterien verhindert. um den 14. Tag verändert sich der Schleim, er wird dünner und spinnbar, um den Spermien den Weg zur Eizelle zu ermöglichen. Der Schleim (Mukopoylsacheride) ist leicht alkalisch, was die Beweglichkeit und das Überleben der Spermien begünstigt. Infektionsschutz: Falten in Tubae, Flimmerschlag, Cervikalschleimpfropf

PRAKTIKUM:

Uterus:

Die Schichten des Myometriums sind nicht zu erkennen, es befindet sich kein Perimetrium auf den Präparaten. Im Endometrium erkennt man die Basalis an ihrem Kernreichtum. Das Flimmerepithel der Lamina epithelialis ist gut zu erkennen, die Propria besteht aus ! dem embryonalem Bindegewebe nahestehendem BG!

Vagina:
Die Vagina ist der Geburtskanal und das Kopulationsorgan. Schichten:

- Tunika mukosa: Die Mukosa besteht aus mehrschichtig unverhorntem Plattenepithel, das Glykogen erzeugt. Auf dem Epithel leben Döderlein-Bakterien, sie erzeugen als Schutzfilm ein saures Milleu und ernähren sich vom Glykogen des Epithels. Das Epithel ist je nach Lebensalter unterschiedlich ausgebildet, während der fruchtbaren Jahre ist das Epithel hochprismatisch, vorher und nachher ist es platt.
- Tunica Propria: Hier liegen Venenplexus, Lymphgefäße und Nerven. In der Vagina gibt es KEINE Drüsen ,das Epithel bildet selbst Flüssigkeit.
- Tunika muskularis: Die Lamina muskularis ist scherengitterartig angeordnet, beider Geburt wird sie zu einer niedrigen Muskelplatte.
- Tunika adventitia

Weibliche Hormone:

- FSH: Follikelstimulierendes Hormon aus der Hypophyse: Auslösen der Ovulation
- LH: Luteinisierendes Hormon aus der Hypophyse, bewirkt Synthese von Östrogen und dadurch die Follikelreifung.
- Progesteron: Gelbkörperhormon, bewirkt die Sekretionsphase

Das Ovar nach der Menopause (ca.50) wird seniles Ovar genannt, die Produktion der Gonadotropine (Hypophyse) steigt, die Produktion von Östrogen sinkt. Menopaus

♂ Geschlechtsorgane

Hoden/Testis:
Der linke Hoden liegt etwas tiefer und ist größer als der rechte, dadurch ist links die Krampfadernbildung im Samenstrang (Varikocele) begünstigt. Der Testis ist elipsoid, prall- elastisch und liegt im Scrotum. Die Tunika serosa ist das Epiorchium, darunter liegt eine Tunika albuginea aus Kollagen Typ I mit (möglich) Muskelzellen, sie ist etwa 0,5 mm dick. Die Kapsel reicht bis in das Mediastinum (zwischen Hoden und Nebenhoden), hier wölbt sich das BG in das Stroma des Hodens vor. Im Mediastinum bildet die Kapsel das Rete Testis, es besteht aus Spalten im BG mit platten bis isoprismatischen Zellen auf einer Basalmembran, die wie ein Ventil für den hohen Innendruck im Hoden wirken. Der Innendruck wird für den Transport der Samenzellen benötigt. Das BG der Kapsel zieht vom Rand in Richtung Zentrum und bildet Septula. Die Septula unterteilen den Hoden in 370 pyramidenförmige Läppchen, Lobula testis.

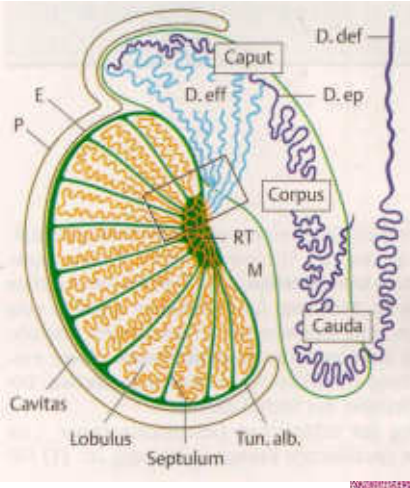

Abb. 20.1 **Hoden und Nebenhoden** (Schema). Jeder Lobulus testis enthält ein aufgeknäueltes Hodenkanälchen (*gelb*), das in das Rete testis (**RT**) mündet. **M**, Mediastinum. **Tun. alb.**, Tunica albuginea. Cavitas vaginalis testis begrenzt von Epi- und Periorchium (**E**, **P**). **D. eff**, Ductuli efferentes (*blau*) bilden den Hauptteil des Caput epididymidis. **D. ep**, Ductus epididymidis (*violett*), in der Cauda in den Ductus deferens (**D. def**) übergehend. Der Kasten markiert die Region, aus der ein kleiner Teil in Abb. 20.**2a** gezeigt ist.

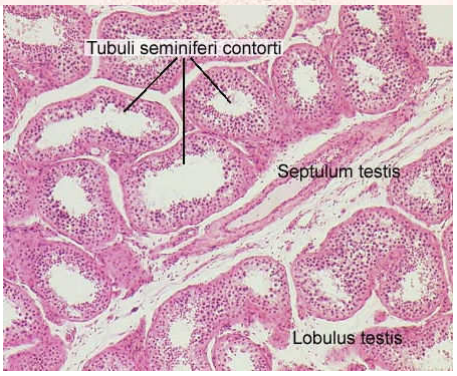

In jedem Läppchen liegen 2-5 Hodenkanälchen (Tubuli seminiferi), sie sind der Ort der Spermatogenese. Eingebettet in das Stroma des Hodens liegen zwischen den Kanälchen die Leydig`schen Zwischenzellen, sie machen 12% des Hodengewebes aus und bilden das Testosteron. Da die Kapillaren in diesem Bereich gefenstert (bei allen endokrinen

Organen) sind, wirken die Leydig-Zellen auch als endokrine Drüse. Das Testosteron wirkt aber auch parakrin. Die Leydig-Zellen sind in der 8. Pränatalwoche gut sichtbar (aktive Geschlechtentwicklung/Descendus durch Canalis inguinalis), sie verschwinden nach der Geburt und werden erst während der Pubertät wieder verstärkt entwickelt.

- Tubuli seminiferi:
  Jeder Tubulus verläuft zunächst gerade (Tubulus seminiferus rectus) und schlängeln sich dann im weiteren Verlauf (Tubulus seminiferus contortus). Jeder Tubulus beginnt gerade am Rete testis, verläuft in einem der Lobula zum Rand (geschlängelt), biegt hier um und mündet nach einem wieder geraden Verlauf am Rete testis. Länge: 30-70 cm, Ø 200-280 µm. In jedem Hoden verlaufen ca. 800 Tubuli, am Rete testis finden sich also etwa 1500 Mündungen. 2/3 der Hodenmasse besteht aus Tubuli.
  - Aufbau der Tubuli:
    Die Kanälchen werden von Myofibroblasten umgeben, die sich in bis zu (5-)6 Schichten um den Tubulus legen = peritubuläre Zellen (Androgen wirkt darauf. sie liegen einer dicken Basalmembran auf, der Glashaut. Die peritubulären Zellen produzieren den Faktor P-mod S, er vermittelt die Wirkung des Testosterons (von den Leydig-Zellen außerhalb des Tubulus) in die Kanälchen zu den dort liegenden Sertoli-Zellen. Die Sertoli-Zellen liegen in den Tubuli, sie haben viele Ausläufer, sind durch Tight-Junktions verbunden, ihre Zellgrenzen sind nicht zu sehen (nur der Kern). Sie dienen als Ammen- und Stützzellen, können phagozitieren und bewirken die Blut-Hoden-Schranke. Der verbleibende Platz der Tubuli wird vom Keimepithel = Zellen der Spermatogenese eingenommen. Dicke Basalmembran
  - Keimepithel (60-80µm):
    In den Tubuli liegen außen die Spermatogonien = Stammzellen: Sie machen eine differenzierte Zellteilung durch. Ein Teil (Typ A) bleibt als Stammzelle zurück, der andere Teil (Typ B) hat mehrere Nucleolen und entwickelt sich weiter zur Spermatozyte 1. Ordnung: Sie ist die größte Zelle, ihre Reifezeit beträgt 3 Wochen. Im Rahmen der Zellteilung bleiben die Zellen untereinander verbunden (=Klon), aus einer Spermatozyte 1. Ordnung entstehen 4 Spermien (2 mit x, 2 mit y). Nach erfolgter Reifung teilt sie sich in 2 Spermatozyten 2. Ordnung: Aus ihr entstehen wiederum 2 Spermatiden: Die Spermatiden lösen die Interzellularbrücken und entwickeln sich weiter zum Spermium = Spermatozoe: Der Zellkern ist sehr klein(1/10) und dicht chromatisiert. Die Samenzellbildung kann in 3 Perioden eingeteilt werden:

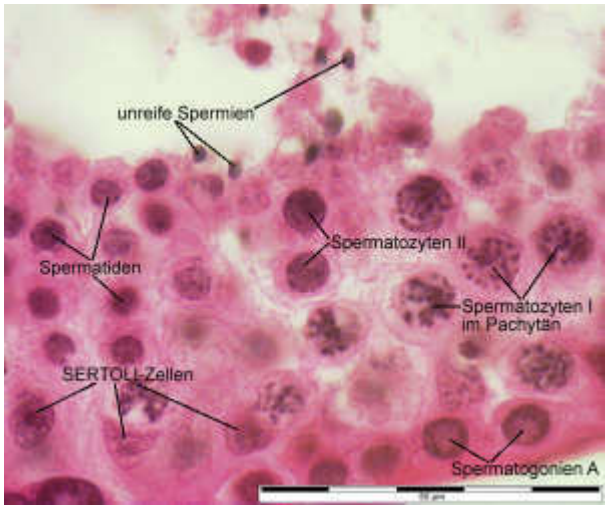

1. Vermehrungsperiode: Hier findet die differenzierte Vermehrung statt (Mitosen zu Spermatogonien Typ A und Typ B)
2. Reifungsperiode: Entwicklung zur Spermatozyte 1. und 2. Ordnung, Meiose
3. Differenzierungsperiode: Spermatiden werden zu Spermatozoen.

Die 1. und 2. Periode werden als Spermatogenese, die 3. Periode als Spermiengenese bezeichnet. (symetrische und asymetrische Zellteilung?)

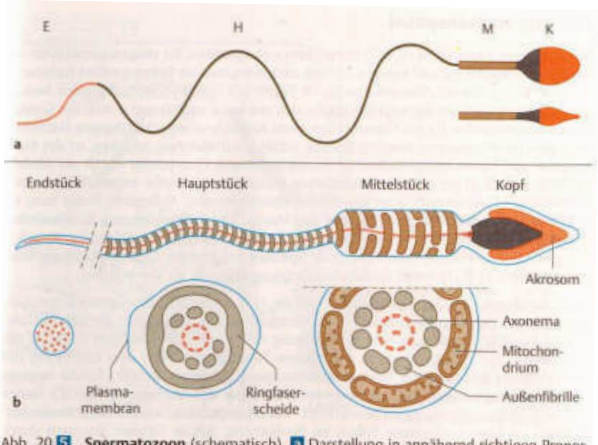

Abb. 20.5 **Spermatozoon** (schematisch). a Darstellung in annähernd richtigen Proportionen. Kopf in Flächenansicht (oben) und im Profil. Farben wie in b. b Ultrastruktur. Akrosom und Zytoplasmasaum im Kopf sind übertrieben breit gezeichnet. Beachte die Befestigung der inneren Akrosomenmembran an der Kernhülle (vgl. auch Abb. 21.14 auf S. 508).

Spermium:
Es wird eingeteilt in Kopf (3,5-4,5µ m), Hals (1µm), Schwanz(55-60µm) mit Mittelstück, Hauptstück und Endstück. In der Spermiengenese verschwindet der Golgiapparat und wird zum Akrosom = Kopfkappe. Das Akrosom enthält Hyaluronidase und Akrosin, diese Enzyme ermöglichen dem Spermium das Durchdringen der Zona pellucida der Eizelle bei der Befruchtung. Das erste Zentriol stellt eine Verbindung zur Membran her (Hals) und ermöglicht so die Knickbewegung, das 2. Zentriol bildet das Axonemagerüst des Schwanzes. Es besitzt eine 9x2+2 Struktur , außen herum liegen im Mittelstück die Mitochondrien und im Hauptstück die Ringfasern.
Die Spermienanzahl beträgt normalerweise um die 60-120mio/ml. Sie kann zwischen 80 und 800 Mio schwanken = Normospermie und pro Tag werden ca. 100mio produriert. Unter 80 Mio. ist der Wert zu niedrig. 500-1000 Spermien erreichen die Eizelle, die Spermien brauchen einen Flüssigkeitsstrom, gegen den sie anschwimmen können. Bei einer Keimzellschädigung (Bsp. Chemotherapie) dauert die Bildung einer neuen Generation etwa 82 Tage (64 im Hoden, bis zu 16 im Nebenhoden).
Die Samenflüssigkeit ist schwach alkalisch (pH: 7,0-7,8) und gelatinös. Der Geruch wird von den Nebendrüsen bestimmt. In einem ml befinden sich 60-120 mio. Zellen, davon stammen 2% aus den ableitenden Wegen. Der Hauptteil der Samenflüssigkeit stammt aus der Prostata und den Samenbläschen.(Ejakulat: ca. 5ml). Etwa 3-5 % des Gesamtvolumens wird von den Spermien gebildet; durchschnittlich 60 Mio./ml mit über 50 % Beweglichkeit; im Akrosom Hyaluronidase und Akrosin; einzelne Spermatogonien, Spermatozyten

- Befruchtung:Der Raum, der durch das Eindringen des Spermiums zwischen Eizelle und Zona pellucida entsteht, wird perivitelliner Raum genannt. Durch das Eindringen des Spermiums in den perivittelinen Raum werden in der Eizelle sog. Rindengranula entleert, die darin enthaltenen Enzyme verändern die Zona pellucida derart, dass kein weiteres Spermium mehr eindringen kann.
- FSH und LH aus der Hypophyse stimulieren die Keimdrüsenhormone. Das LH wirkt auf die Leydig-Zellen (androgenbildung), FSH auf die Sertoli-Zellen (Differenzierung von Spermazellen). Die Sertoli-Zellen wiederum können Inhibin ausschütten, das die FSH-Ausschüttung hemmt.

PRAKTIKUM:
Hoden:
Gut erkennbar im Tubulus: Spermatozyte 1. Ordnung, größte Zelle
Außerhalb des Tubulus: Leydig-Zelle, schaumiges Zytoplasma durch Lipideinschlüsse, viel glattes ER und Mitochondrien vom Tubulustyp (Steroidproduktion)

Samenwege:

- Nebenhoden, Epididymis:
  Der Nebenhoden dient der funktionellen Ausreifung und der Speicherung der Spermatozoen. Er wird unterteilt in Caput, Corpus und Cauda, Im Kopf liegen die Ductuli efferentes, der Körper besteht aus dem aufgeknäuelten Nebenhodengang, Ductus epididymis. Nebenhoden: enthält Carnitin, Lecithin

- Ductuli efferentes:

Die 8-10 Urnierenkanälchen pro Hoden sind etwa 10-12 cm lang. In der Wand liegt glatte Muskulatur, das Epithel ist ein bis zweireihig und das Lumen hat eine Zahnradform. Auf dem Epithel finden sich sowohl Kinozilien (9x2+2) [für den Transport als auch Stereozilien (lange Microvilli), die der Resorption dienen. Hier findet eine Eindickung der Flüssigkeit statt, das Epithel ist aber auch sezernierend]. Die Ductuli efferentes münden mit Kopf-zu-Seit-Verbindungen in den

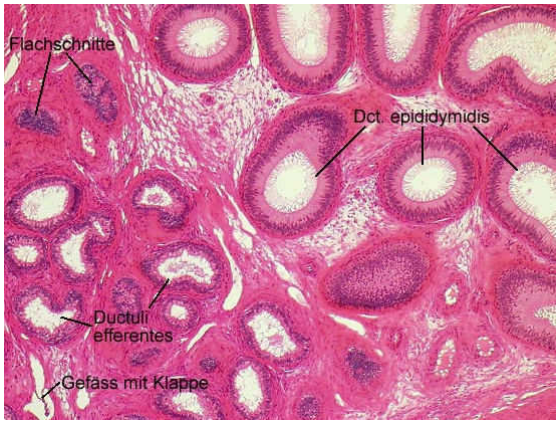

- Ductus epididymis:

Der Ductus epididymis hat eine Länge von etwa 6 m, er ist stark aufgeknäuelt. Er entspricht dem Urnierengang /Wolff-Gang. Der Ductus epididymis setzt sich in der Cauda des Nebenhodens mit einer unscharfen Grenze in den Samenleiter, Ductus deferens fort. Im Ductus epididymis liegt lumenwärts ein sehr hohes zweireihiges Epithel mit Stereozilien, das Epithel ist sowohl resorbierend(90% Flüssigkeit wird entzogen) als auch sezernierend. Im gesamten Nebenhoden ist Phagozytose möglich. Bei der Sterilisation wird der Stau der Spermien im Nebenhoden durch Phagozytose verhindert.

- Ductus deferens:

Der Ductus deferens wird innen von sterozilien tragendem zweireihigem Epithel ausgekleidet. Das Lumen wird durch niedrige Längsfalten ein wenig eingeengt. Im Ductus deferens befinden sich Nerven, Lympfgefäße, Arterien und der Plexus pampiniformes (muskelstarke Venen), der den Abfluss von Blut bremst und für den Druckerhalt am Rete testis wichtig ist. Umgeben ist der Samenstrang von der Fascia spermatica. Desweiteren ist er Androgen abhägig, ohne Androgen würde sich die Muskelschicht (längs-zirkulär-längs) nicht ausbilden.

PRAKTIKUM:
Nebenhoden:
Ductuli efferentes: klar erkennbar an der Zahnradform, Kino- und Stereozilien; Eindickung durch Flüssigkeitsenzug
Ductus epididymis: 2 reihiges hochprismatisches Epithel, rundes Lumen, Stereozilien, Resorption, Phagozytose kaputter Spermien, Sezernierung von Glykoproteinen. Myofibroblasten in der Wand für Kontraktion

Die Prostata:

Die Prostata hat die Form einer Edelkastanie und wird in einen Lobus dexter, sinister und Isthmus unterteilt. In der Klinik wird die Prostata in periurethrale Zone (Bereich um die Urethra), Innenzone (keilförmiger Bereich, kranial und vorne, meist Ausgangspunkt der Hyperplasie) und Außenzone (hinterer, seitlicher und kaudaler Bereich, meist Ausgangspunkt des Karzinoms). Die Prostata setzt sich aus 30-50 (40) verzweigten, tubuloalveolären Einzeldrüsen zusammen, die

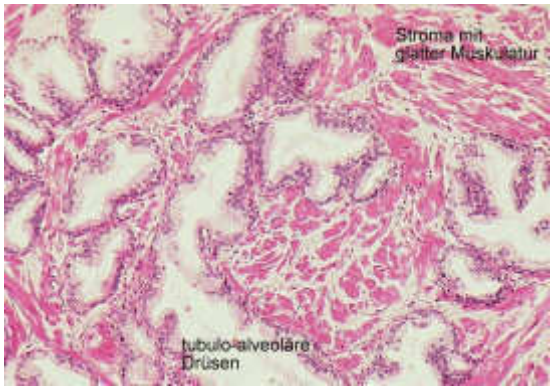

mit 30-50 Ausführungsgängen in der Urethra münden. In der Prostata wird ein dünnflüssiges milchiges Sekret mit pH 6,5 erzeugt, das saure Phosphatasen, Sperminphosphatase und Prostaglandine enthält. Die Prostaglandine bewirken eine Kontraktion des Uterus, das Sekret dient der Verflüssigung der Spermienflüssigkeit. Wenn das Sekret ausfällt und Kristalle bildet, entstehen Prostatasteine. Die Prostata engt die Harnröhre zusätzlich zur nervalen Steuerung mit ihrer Muskulatur ein. Bei einer Prostatahyperplasie wird die Prostata transurethral abgehobelt, das Prostatakarzinom kann durch digitale Untersuchung und den PSA-Spiegel (Prostataspezifisches Antigen) diagnostiziert werden. Das Epithel der Drüsen ist je nach Funktionszustand einschichtig abgeplattet oder zweireihig hochprismatisch, im Stroma findet sich viel glatte Muskulatur mit lockerem kollagenem Bindegewebe.

- Sekret der Prostata: 30% des Gesamtvolumens; enthält Spermin, saure Phosphatase, Zitronensäure, Cholesterol, Phospholipide, Fibrinolysin, Glutaminsäure, Zink, PSA/prostataspezifisches Antigen

PRAKTIKUM:
Prostata:
Tuboalveoläre Drüse mit viel Muskulatur im Stroma (Unterscheidungshilfe zur laktierenden Mamma); das Epithel ist einschichtig platt bis zweireihig hochprismatisch

Bläschendrüse/Glandula vesiculosa:
Die Bläschendrüse hat eine höckrige Oberfläche, da sie aus einem gewundenen Schlauch besteht, der etwa 15 cm lang ist. Im Präparat finden sich immer mehrere Anschnitte. Die Bläschendrüse mündet in den Ductus deferens, kurz vor dessen Eintritt in die Prostata. Die Wand des Drüsenschlauchs enthält eine Tunika muskularis, sie dient dem Auspressen des Sekrets. Das einschichtig- bis mehrreiheige Epithel bildet Schleimhautbrücken (sonst nur in der Gallenblase zu finden). Das Sekret ist alkalisch (pH 7,3), gelatinös und enthält viel Fruktose. Die Bläschendrüse liefert den größten Anteil der Spermienflüssigkeit, sie ermöglicht die gute Beweglichkeit der Spermien. Das Sekret der Bläschendrüsen enthält Fruktose (1,2-6,5 mg/ml), Phosphorylcholin, Ergothionin, Ascorbinsäure, Prostaglandine, Proteine und bildet ca. 60-70 % des Gesamtvolumens.

Glandulae bulbourethrales/Cowper- Drüsen:
Sie liegen im Diaphragma urogenitale und münden in den Anfangsteil der Pars spongiosa urethrae. Ihr Sekret ist wasserklar und fadenziehend. Vorsekret beim Geschlechtsakt

Der Penis:
Der Hauptteil des Penis wird von den Schwellkörpern gebildet.

- Corpus cavernosum: unvollständig geteilter Schwellkörper, außen liegt eine kräftige Tunika albuginea, innen liegen glatte Muskelzellen und Endothel. Die A. profunda penis füllt das Corpus cavernosum, der Abfluss erfolgt über die V. dorsalis penis.
- Corpus spongiosum: Der venöse Schwellkörper liegt um die Urethra, er ermöglicht das Offenhalten der Harnsamenröhre bei der Erektion.

Das Skrotum:
Die Haut des Skrotums besitzt glatte Muskulatur (nicht mit cremaster verbunden) damin Haut an Hoden anliegt, sie wird Tunika dartos genannt. Der Muskulus cremaster kann den Hodensack zum Körper hin ziehen, dadurch kann die Temperatur geregelt werden. Die Tunika dartos zieht nur die Haut zum Hoden hin, sie hat keinen Einfluß auf die Temperaturregelung. Die Haut ist stärker pigmentiert, besitzt Schweiß- und Talgdrüsen

und kann sehr gut regenerieren. Die Regelung der Hodenfunktion wird über die Temperatur dun dem Innendruck geregelt
Mechanismen Innendruckregelung:

- Rete testis (Plexus pampiniformes) und Tunika albuginea
- Im Samenstrang liegt der Plexus pampiniformis, ein Venenplexus mit muskelstarken Venen. Er regelt den Blutabfluss, um den Innendruck zu erhalten. Der Abfluß erfolgt über die Vena testicularis (spermatica) dextra in die V. cava inf., über die V. testicularis sinistra in die V. renalis sinistra. Eine Varikozele ist eine Krampfadernbildung im Plexus pampiniformis und tritt meist links auf. Klimakterium beim Mann (50-60) Testesteron nimmt ab, aber Sammenbildung bis hohe Alter

Plazenta:

Die Plazenta ist ca. 3cm dick, hat einen Durchmesser von 15-20cm und dient dem Stoffaustausch zwischen mütterlichem und fetalem Blut (ersetzt Verdaungs- und Atmungssystem). Die Amionhöhle (wo sich das Kind befindet) wird vom Amionepitehl (plattes Epithel auf freien Eihäuten) ausgekleidet, dieses bildet im Berreich der Plazenta ein hochprismatisches Epithel, dessen Zellen apikal liegende Zellkerne besitzen (nur hier sonst nie apikal). Unter dem Amionepithel befindet sich das Amionbindegewebe. Diese zwei Schichten bilden mit dem daruntergelegenen Chorion (extraembryonales Mesenchym) die Chorionplatte (bildet Deckel). Von der Chorionplatte entspringen Zottenbäume (Willi, mit kindlichen Gefäßen), die reich verzweigt sind und im mütterlichen Blut flottieren. Haftzotten sind an der Basalplatte (obere Teil Decidua basalis+Synzytiotrophobalst) verwachsen und verankern die Plazenta an der Dezidua (Uterusschleimhaut während der Schwangerschaft). Vom Boden (Dezidua) ausgehende Plazenta septen unterteilen den intervillösen Raum(zwischen Chorion- und Basalplatten), der mit mütterlichen Blut gefüllt ist, unvollständig in kleinere Einheiten (Kotyledonen). Sämtliche Oberflächen (intervillösen Raum) die mit mütterlichen Blut in Kontakt kommen sind von Synzytiontrophoblast ausgekleidet. Die Stellen an den kindliches Gewebe auf mütterliches Gewebe trifft werden als fetomaternale Kontaktzonen bezeichnet.

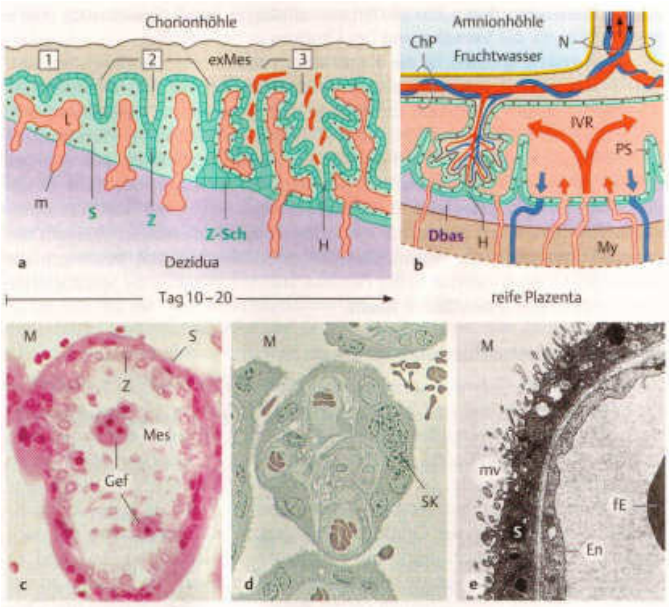

Abb. 21.19 **Plazenta** (Mensch). **a Frühentwicklung der Chorionzotten** (Schema). **1**, **2**, **3**, Primär-, Sekundär- und Tertiärzotten (embryonale Gefäße *dunkelrot*). **exMes**, extraembryonales Mesoderm (*grau*). **S**, Synzytiotrophoblast (*hellgrün*). **Z**, Zytotrophoblast (*dunkelgrün*). **Z-Sch**, Zytotrophoblast-Schale. **L**, Lakunen, schon mit kleinen maternalen Gefäßen kommunizierend und daher mit Blut gefüllt (*hellrot*). **H**, Haftzotte. **b Reife Plazenta** (Schema, Vergr. geringer als Abb. a). **ChP**, Chorionplatte. Amnionhöhle von Amnionepithel ausgekleidet (*gelb*) und mit Fruchtwasser gefüllt. **N**, Nabelschnur mit 2 Arterien (*blau*, O_2-armes Blut) und einer Vene (*rot*, O_2-reiches Blut). **IVR**, intervillöser Raum, gefüllt mit mütterlichem Blut (*hellrot*). Die obere Hälfte der Decidua basalis (**Dbas**) entspricht etwa der Basalplatte, darin ein Gemisch aus Deziduazellen und Trophoblastzellen. **PS**, Plazentaseptum. **My**, Myometrium. **c Plazentazotte im 2. Monat. M**, mütterliches Blut im IVR. **Gef**, embryonale Gefäße mit kernhaltigen Erythrozyten. Beachte die relativ lange Diffusionsstrecke zwischen embryonalem und mütterlichem Blut. **d Terminalzotte der reifen Plazenta** (Semidünnschnitt). Kurze Strecke zwischen fetalem und mütterlichem Blut. **SK**, Synzytialknoten. **e Ultrastruktur** der Trennschichten: Synzytiotrophoblast (**S**), Basallaminae und Endothel (**En**) der fetalen Kapillare. **mv**, Mikrovilli. **fE**, Teil eines fetalen Erythrozyten. Färbung H.E. Vergr. 300fach (c), 480fach (d), 4500fach (e).

Im Myometrium des Uterus befinden sich spiralige Arterien die das Blut wie Drüse in den intervillösen Raum spritzen und so einen optimalen Stoffaustausch ermöglichen (Bewegung begünnstigt diese). Das Blut kann dann über Öffnungen in der Basalplatte wieder in die Venen fließen. Nach dem 4. Monat sind fetales und mütterliches Blut an den kleinsten/feinsten Zotten nur noch durch Synzytiotrophoblas, Basallaminae und Kapillarendothel getrennt. Vor dem 4. Monat nach dem sich die Plazenta gebildet hat, findet man noch eine Schicht Zytotrophoblast zwischen Chorion und Synzstiotrophoblast. Der Stoffaustausch erfolgt über Diffusion (fetales Hämaglobin ist

anders als mütterliches, erleichterte Diffusion, Pinozytose oder wird über Rezeptoren vermittelt.
Die menschliche Plazente wird auch als Plazenta hämochorialis bezeichnet (nur bei Menschen, Menschenaffen, Meerschweinchen), da das mütterliche Blut an Chorionmaterial im Synzytiotrophoblast grenzt. Die Plazente selbst bildet Hormone (HCG/Human Chorion-Gonadotropin, Östrogen, Progesteron, Chorion-Somatomammotropin), so könnte erhellt sich die Schwangerschaft ab dem 4. Monat selbst und das Coprus luteum würde nicht mehr benötigt werden. Gegen Ende der der Schwangerschaft kommt es Degenerationserscheinungen und zu Fibrinogeneinlagerungne.

Hormondrüsen

Die Hormonndrüsen des Körpers sind:

- Hypophyse,/Hirnanhangsdrüse/Glandula pituitaria
- Epiphyse/Zirbeldrüse/Corpus pineale
- Schilddrüse/Glandula thyroidea
- Epithelkörperchen/Nebenschilddrüse/Glandulae parathyroideae
- Keimdrüsen/Gonaden/Testis bzw. Ovar
- Plazenta (?)
- Nebenniere/Glandulae suprarenales
- Inselzellen des Pankreas/Langerhans`sche Zellen
- Magen-Darm-Trakt, GEP, Gastro-Entero-Pankreatisches System,

Die Hormondrüsen besitzen keine eigenen Ausführungsgänge, Ausführungsgangsystem ist das kapillare Netzwerk. Die Hormone werden an das Blut (endokrin), an die Umgebung (parakrin) oder an die produzierende Zelle selbst abgegeben (autokrin).

Hypophyse:
Sie liegt in der Sella turcica und wiegt 0,6-0,8g. Die Hypophyse ist aus Epithel aufgebaut, dazwischen liegen viele Sinusoide und ! gefensterte Kapillaren !. Die Hypophyse ist eng mit dem Hypothalamus verbunden und wird in zwei Einheiten unterteilt.

- Adenohypophyse:
  Sie macht ¾ der gesamten Hypophyse aus, sie hat aber keine direkte neuronale Verbindung zum Hypothalamus, da sie sich aus dem Rachentrakt entwickelt. Den größten Teil bildet die Pars distalis (= Vorderlappen /klingt blöd, ist aber so), nach oben schließt sich der Pars tuberalis an (Trichterlappen, umgreift den Hypophysenstiel von ventral), nach hinten liegt als Trennung zur Neurohypophyse der Pars intermedia (= Pars infundibularis 2% der Adenohypophyse).
  - Hypothalamoinfundibuläres System:
    In der Adenohypophyse werden verschiedene Hormone produziert und in Sekretgranula gespeichert. Die Steuerung übernimmt aber der Hypothalamus. Da keine Nervenfasern als direkte Verbindung vorhanden sind wird ein Pfortadersystem zwischengeschaltet. Um die Wirkung zu ermöglichen findet sich in diesem System keine Blut-Hirn-Schranke. Das Blut erreicht sein erstes Kapillarbett bei den Tuberkernen der Eminentia media. Hier gelangen Steuerhormone (Releasing-Hormone, Liberine oder Release-inhibiting-Hormone, Statine) ins Blut und werden in die Adenohypophyse weitertransportiert, wo sie die Ausschüttung der dort produzierten Hormone verstärken oder vermindern (Bsp: Thyreoliberin, Corticoliberin). Die Hormone der Adenohypophyse gelangen im zweiten Kapillarbett ins Blut und werden so zu ihren jeweiligen Wirkungsorten weitertransportiert. Die Zellen der Adenohypophyse können aufgrund ihrer unterschiedlichen Affinität zu den Färbemitteln (Färbung der Granula) unterschieden werden.

- Acidophile Zellen: produzieren
  - STH (somatotrophes Hormon, Wachstumshormon)
  - Prolaktin(>wirken direkt auf Zielgewebe=nicht-glandotrope Hormone)
- Basophile Zellen: produzieren
  - Gonadotropine FSH (follikelstimulierendes Hormon) und LH (Luteinisierendes Hormon),
  - das Thyrotrope Hormon (TSH, Thyroidea-stimulierendes Hormon) und
  - das Corticotrope Hormon (Adrenocorticotropes Hormon, ACTH)

    Diese Hormone wirken nicht direkt auf Zielzellen, sondern auf nachgeordnete endokrine Drüsen = glandotrope Hormone.
- Chromophobe Zellen:

  Sie sind kaum anfärbbar und entsprechen wahrscheinlich hormonentleerten Zellen oder undifferenzierten Stammzellen.
- In der Pars intermedia finden sich schwach basophile Zellen, die Melatonin ? (Schlaf-Wach- Rhythmus) und Lipotropin erzeugen. Hier finden sich auch in vereinzelten Präparaten Colloidzysten.

- Neurohypophyse:

Die Neurohypophyse ist ein echter Hirnanteil aus dem Diencephalon. Hier enden marklose Fasern aus dem Hypothalamus. Die Neurohypophyse produziert selber nichts, die Substanzen werden vom Hypothalamus abgegeben.

- Hypothalamoneurohypophysensystem:

  Im Hinterlappen der Hypophyse finden sich Axone, Gliazellen (Pituizyten, bauen die Neurohypophyse auf) und weitlumige Kapillaren. Die Perikarien der Nervenzellen liegen im Nucleus supraopticus und im Nucleus paraventricularis. Hier werden die Hormone ADH (Antidiuretisches Hormon, Vasopressin) und Oxytocin produziert, an Neurophysine gebunden (Trägersubstanz) und in Granula verpackt, die über axonalen Transport in die Neurohypophyse gebracht werden. Entlang der Axone finden sich Ausbuchtungen, die mit Sekretgranula gefüllt sind, die Herring-Körper. In der Neurohypophyse werden die Hormone dann ans Blut abgegeben.
  - Oxytocin: Das Hormon steuert die Vehentätigkeit und die myoepithelialen Zellen der Brustdrüse (Milchejektionsreflex, apokrine Sekretion). Bei einer zu geringen Produktion von Oxytocin kann es auch mittels eines Nasensprays verabreicht werden.

- ADH: regelt die Rückresorption von Wasser im distalen Tubulus des Nephrons, bei Fehlen von ADH kommt es zu Diabetes insipitus. Außerdem kann es eine Aktivierung der Gefäßmuskulatur bewirken >Vasopressin.

PRAKTIKUM:
Hypophyse:
Neurohypophyse: Nervengewebe, Pituizyten = Gliazellen, Nervenfasern kommen aus Hypothalamus, Speicher in Axon = Herring-Korper
Adenohypophyse: Epithelgewebe aus dem Rachendach, Acidophile, Basophile und Chromophobe Zellen

Schilddrüse/Glandula thyroidea:
Die Schildrüse übernimmt die Steuerung des Stoffwechsels und des Grundumsatzes (1cal / h /kg KG). Die Schilddrüse liegt beiderseits lateral von Schild-und Ringknorpel und wird durch einen Isthmus verbunden. Sie wird von einer bindegewebigen Kapsel umgeben, die mit Septen in das Innere zieht und die Drüse so in Läppchen unterteilt. Ein Läppchen wird

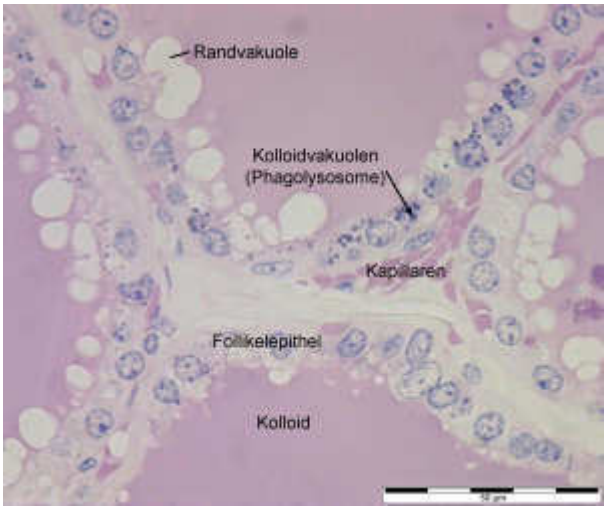

von mehreren Follikeln gebildet. Die Schilddrüse ist eine Stapeldrüse, die Hormone werden in den Follikeln aufgestapelt, nachdem sie an Thyreoglobulin (Glykoprotein) gebunden wurden. Das Glykoprotein bildet das Kolloid in den Follikeln. Die 0,9mm großen Follikel sind von Follikelepithel umgeben, das je nach Funktionszustand unterschiedlich hoch ist. Den Follikelepithelzellen aufgelagert liegen C-Zellen (parafollikuläre Zellen), sie liegen gemeinsam mit dem Epithel unter einer Basalmembran. Am Rand wird ein leicht hellerer Bereich sichtbar, der Follikelsinus. Die Follikelepithelzellen produzieren die Hormone und lösen sie bei Bedarf auch wieder aus dem Follikel heraus. Sind die Zellen (einschichtig kubische) isoprismatisch, wird gerade Hormon gebildet, bei platten Zellen ruht die Produktion, hochprismatische Zellen zeigen an, dass gerade Hormone aus dem Follikel abgegeben werden. Die Lösung der Hormone erfolgt mittels extrazellulärer Proteolyse, dabei geben die Epithelzellen eine kolloidlösende Substanz ab und saugen dann die gelösten Hormone auf. In der Aufbauphase wird Jod aufgenommen und gespeichert.

- Hormone der Schilddrüse:
  - Thyroxin: =Tetrajodthyronin T4
  - Trijodthyrosin = T3
- Calcitonin: wird von den C-Zellen erzeugt, bewirkt bei Hyperkalzämie eine Senkung der extrazellulären Ca2+ Konzentration und damit eine Hemmung der Osteoklasten. Es ist ein Gegenspieler von Parathormon.
- Hypothyreose: Kretinismus
- Hyperthyreose.

<u>Nebenschilddrüse/Epithelkörperchen:</u>

Die Nebenschilddrüsen sind 4 linsengroße Organe, die sich hinten an die Schilddrüse anlegen. Sie liegen in dünnen Bindegewebskapseln und sind aus den Schlundtaschen entstanden. Bei einem Fehlen der Epithelkörperchen kommt es zu Tetanie (Tetanie f; anfallartige Störung der Motorik u. Sensibilität als Zeichen einer neuromuskulären Übererregbarkeit; pathogenetische Einteilung nach der Gesamtcalciumkonzentration im Blut in normo- u. hypokalzämische T.;), weil Ca- und P- Ionen fehlen. In den Nebenschilddrüsen wird Parathormon produziert.

- Zelltypen:
- Hauptzellen:
  Sie enthalten basophile Granula und Glykogen, ihre Aufgabe ist die Produktion von Parathormon.
- Oxyphile Zellen = Welsch-Zellen:
  Sie sind größer und eosinophil, sie enthalten weniger Glykogen und sind weniger zahlreich. Ihre Funktion ist nicht bekannt, sie vermehren sich im Alter.
- Parathormon: Es erhöht den Blut-Ca-Spiegel, bei einer Überfunktion kann sich ein Parathyroideaadenom bilden, es kommt zu einer Knochenerweichung und Kalkablagerungen in der Niere, die zu Steinen führen können.

Epiphyse/Zirbeldrüse/Corpus pineale:
Sie liegt am hinteren Rand des Zwischenhirndachs und ist etwa 1 cm lang. Das stark vaskularisierte BG (Stroma) stammt von der Pia mater. Das Parenchym ist in unvollständige Läppchen unterteilt und wird von 2 Zellarten gebildet: Astrozyten und polygonale epitheliale Zellen = Pinealozyten. Sie können mit Versilberung dargestellt werden und bilden Synapsen mit Nervenfasern. Nach dem 17. Lj können Zysten auftreten. Kongremente aus Kalk (Hirnsand, Acervulus) können mittels Röntgendiagnostik dargestellt werden. Bei Reptilien dient die Zirbeldrüse als drittes Auge, sie enthält Photorezeptoren und kann so die Melanozyten bei der Farbänderung steuern (Chamäleon). Beim Menschen wird in der Zirbeldrüse Melatonin produziert, das durch eine Transferase aus Serotonin entsteht. Das Hormon wirkt auf den Schlaf-Wach-Rhythmus, es vermittelt eine hemmende Wirkung auf endokrine Organe und es bewirkt eine Steuerung des Parasympatikus.

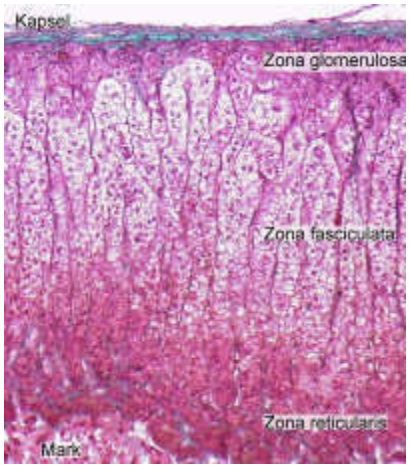

Nebenniere/Glandulae suprarenales:
Die Nebenniere besteht aus einer Kapsel, Rinde und Mark.

- Rinde:
  In der Rinde findet man Epithelzellstränge, die gelbliche Farbe wird durch den hohen Lipidgehalt verursacht, der für die Hormonproduktion nötig ist. In der Rinde werden Steroidhormone (Mineralcorticoide, Glucocorticoide und Androgene) produziert, die Zellen haben deshalb Mitochondrien vom tubulären Typ und viel glattes ER. Die Rinde setzt sich aus
  - Zona glomerulosa: die Schicht liegt direkt unter der Kapsel, sie besteht aus Zellhaufen, das Zytoplasma ist schaumig und acidophil. Hier werden die Mineralcorticoide erzeugt (Aldosteron, Salz und Wasserhaushalt)
  - Zona fasciculata: Die Zellen sind in 1-2 reihigen Säulen angeordnet, dazwischen liegen sinusoide Kapillaren. Produziert glukokortikoide (Kortisol, Kortison) und geringe Mengen von Sexualhormonen
  - Zona reticularis: Die Zellen sind netzförmig angeordnet, es finden sich viele Granula. Hier werden auch Glukocorticoide (Kortison, enzündungshemmend) und Geschlechtshormone (Androgene, 17-Ketosteroide) produziert.

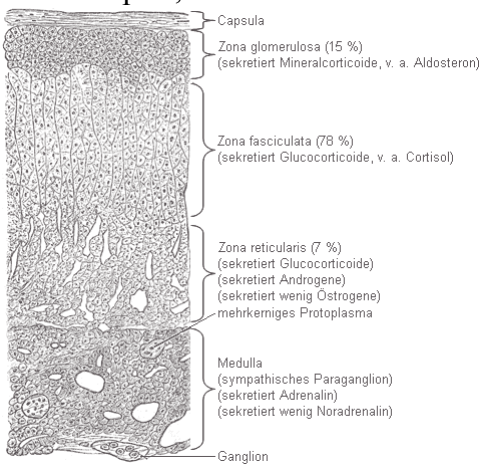

  Die Regeneration erfolgt von außen nach innen, die Breite der Zonen verändert sich je nach Belastung/Entwicklung:
  - Fetus: breite Zona glomerulosa
  - Pubertät: breite Zona fasciculata
  - Alter: breite Zona glomerulosa und reticularis
- Mark:
  Das Mark produziert Adrenalin und Noradrenalin und ist ein sympatisches Paraganglion (modifizierte zweite Neurone des Sympatikus, die Markzellen werden über cholinerge Synapsen durch erste Neurone des Symp. inerviert). Das Mark besteht aus Nestern polygonaler Zellen mit großem Kern und wird von sinusoiden Kapillaren durchzogen. In 80% der Zellen liegen Granula mit Adrenalin. 20% der Zellen (N-Zellen) enthalten Noradrenalin.! Die Granula können mit Chromsalzen dargestellt werden = Chromaffine

Zellen = Phäochrome Zellen! Zwischen den Phäochromen Zellen liegen vereinzelt Ganglienzellen. Bei einem Phäochromozytom kommt es zu einer Überproduktion von Adrenalin.

- Ausschüttungsmodus: Die Blutversorgung erfolgt von außen nach innen, die Markzellen produzieren in die Sinus. Bei Bedarf an Adrenalin werden Drosselvenen, die sonst die Sinus verschließen, geöffnet und durch die Durchblutung wird das Adrenalin in den Blutkreislauf entlassen.

Paraganglien:

- Sympatische Paraganglien:
  - Nebennierenmark
  - Ganglion aorticum abdominale = Zuckerkandel`sches Organ am Abgang der A. mesenterica inf. > chromaffin
- Parasympatische Paraganglien:
  - Glomus caroticum: Blutdrucksensor, Acetylcholin als Transmitter > nicht chromaffin

Inselzellen des Pankreas

- B (β)-Zellen: 80%, Insulinproduktion > bewirkt Glykogenbildung und senkt den Blutzucker. die Zellen können mit Zink gefärbt werden, das Antibiotikum Aloxan zerstört die B-Zellen selektiv.
- A 8α)-Zellen: Glukagonproduktion, liegen eher in der Peripherie der Inseln, sie werden mit Silbersalzen angefärbt.
- D (δ)-Zellen: erzeugen Somatostatin, das wiederum die A- und B-Zellen hemmt. Anfärbung mit Anilinblau
- PP-Zellen: produzieren das pankreatische Polypeptid, Darstellung erfolgt mit Osmin (osmophile Zellen). Das PP senkt die Sekretorische Leistung > Magensaft ↓, Pankreassekretion ↓

Haut

Di Haut ist das representative Organ nach außen (dirketen Beobachtungen zugänglich) sowie das größte Einzelorgan mit einer Fäche von 1,5-2m^2. Die Haut grenzt den Organismus gegen die Umwelt ab und hat wsentliche Schutzaufgaben bzw. Funktionen:

- Schutz (mechanisch, chemisch, thermisch, Strahlung, Infektion)
- Wärmeregulaton (Schweis, Erweiterungen von Gefäßen)
- Wasserhaushalt (kann Salze abgeben)
- Sinnesfunktion
- Antigen-Antikörper-Reaktion/Immunorgan (Scharlach, Masern, Röteln, Mumps)
- Einlagerung (Gelbsucht, Energiespeicher-Fett)
- Vitamin D_3-Synthes durch UV-Licht (antirchitische Vitamin)

Die Haut ist nicht überall gleich gebaut und unterscheidet sich unter anderem durch Dicke, Befestigung, Eigenbeweglichkeit, Elastizität oder Fetteinlagerung, daher unterscheidet man zwei Typen von Haut:

- Felerhaut: Die Felderhaut ist der häufigste Hauttyp und wird so genannt weil hier rautenförmige Felder von feinen Furchen abgegrenzt werden. Auf den Feldern münden die Schweisdrüsen und in den Furchen und Kreuzungen wachsen Haare heraus.
- Leistenhaut: Sie kommt im Berreich der Fußsohlen und Handflächen vor, wird auf Grund der Leisten, welche den Fingerabdruck verursachen, als Leistenhaut bezeichnet. Die Zahl der Leisten ist genetisch fixiert der Verlauf nicht. Die

Leistenhaut besitzt keine Haare, Pigmentierung und es fehlen dieTalgdrüsen. Das Fett für die Geschmeidigkeit kommt von anderen Körperstellen z.B.: von Gesicht für die Hände; in den Schwiesdrüsenausführungsgängen der Fußsohlen befinden sich Bakterien die vom Horn leben und Fett bilden.

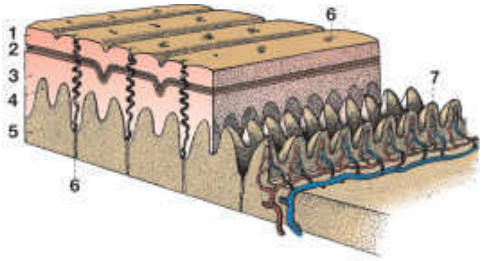

1–3 Epidermis
4 + 5 Dermis
1–5 Cutis

1 Stratum corneum
2 Stratum lucidum
3 Stratum granulosum + spinosum + basale
4 Stratum papillare
5 Stratum reticulare
6 Ductus sudorifer
7 Kapillarschlinge der Lederhautpapille

Die Cutis setzt sich aus Oberhaut/Epidermis (0,5kg) und Lederhaut/Corium/Dermis (3,5kg) zusammen. Darunter liegt eine Subkutis (10kg, variabel und geschlechtsspez), diese bildet zusammen mit der Cutis das *Integmentum commune(gesamte Haut)*:

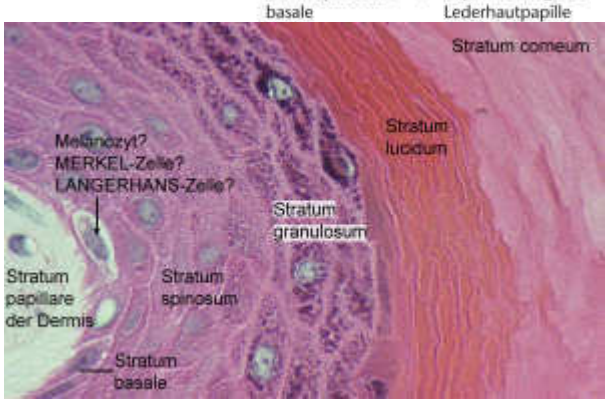

- Cutis
  - Oberhaut/Epidermis:
    - Stratum disjunctum: Hier werden die Hornschüpchen abgegeben, ca. 10g pro Tag. (Nicht von jedem Author anerkannt?) (Hornschicht bildet chemisch mechanische Barriere)(„gelöste Schicht“)
    - Stratum corneum: Diese Schicht besteht aus kerlosen Zellresten und Hoernschuppen. Die Verhornung wird über Vitamin A gesteuert. (Vitamin A-Mangel: Hyperkeratosen). Die Ausführungsgänge haben hier keine Auskleidung.
    - Stratum lucidum: Meist ist sie nur in der Felderhaut vorhanden. Sie ist eine eosinophile Schicht und lagert Eleidin ein, das eine Glanzschicht und die Geschmeidigkeit erzeugt.
    - Stratum granulosum/Keratohyalinschicht: 1-5 Lagen (je nach Verhornung) platter Zellen, die Zeichen des Absterbens zeigen und die Hornsubstanz bilden: Keratohyalin. Es ist eine ölähnliche Substanz, die die Schicht durchtränkt und sie geschmeidig macht..

Stratum germinativum

    - Stratum spinosum: Es besteht aus 4-8 Lagen polyetrischer Zellen, welche zwischenzellige Brücken durch Desmosom aufbauen und wegen den Tonofilamenten ein sehr starkes Zytoskelett besitzen. Vereinzelt findet man Mitosen im Stratum spinosum. Zwischen den Zellen/Interzellulärbrücken findet man Nervenendungen. (eunverhorntes Epithel endet fäng hier an; gehört zum Stratum germinativum)
    - Stratum basale/zylindrica: Besitzt basophile Zellen (Keratinozyten) mit dunklen Zellkernen. Die Zellen sind über Wurzelfüßchen an Basalmembran fixiert. Die Mitoserate ist sehr hoch, so findet man eine bei 600 Zellen und die die durchschnittliche Lebensdauer beträgt 30 Tage. Im Stratum basale findet man auch Melanozyten (Pigmentzellen => Abkömmlinge der Neuralleiste), dessen Dendriten(Verästelungen) bis in das Stratum spinosum gehen. Auf 4-12 Zellen kommt ein Melan, aber einer versorgt 36 Keratinozyten. Das Melanin wrd über Dendriten in die Keratinozyten des Stratum spinosum injeziert, dort bleibt es für einen Monate und verschwindet dann. Es gibt zwei Arten von Melanin: Eumelanin (schwarz-braun) und Feomelanin(gibt schlechteren Schutz, besonders bei Rothaarigen); (gehört zum Stratum germinativum- wie Germ geht auf)

- Lederhaut/Corium/Dermis:
  - Stratum papillare: Besteht aus lockerem Bindegewebe, das dünne Fasern aus Kollagen (Typ 1 und 3) , elastische Fasern und relativ viele Zellen enthällt. Jede Papille besitzt eine eigen Kapillarschlinge, ist reichlich mit freien Nervenendigungen ausgestattet und man findet Zellen der Abwehr (Langerhans-Zellen:Antigenrepräsentierende Zellen – Makrophagen?), da diese Schicht nicht so faserreich ist wie die retikuläre. In der Leistenhaut liegen Meissner-Tastkörperchen in den Papillen. Eine Leiste der Haut entspricht 2 Papillen
  - Stratum reticulare: Besteht aus einem straffen, geflechtartigem Bindegewbe (kein retikuläres) mit einem dicken kollagenem Faserfilz (Typ1) durchsetzt vonelastischen Fasern. Das Stratum retikulare verleiht der Haut ihre mechanische Widerstandsfähigkeit (reißfest aber reversibel dehnbar). Die Dehnbarkeit resultiert durch den gewellten Verluf der Kollagenfasern und der gitterartigen Anordnung.(bei Zug werden die Gitter bis zur Paralellausrichtung verstellt)

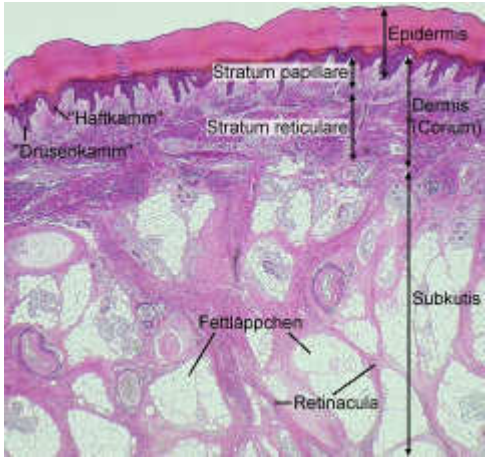

- Subkutis: Üder diese Schicht wird die Haut auf der Unterlage fixiert. Sie hat ein Kammersystem/Fettläppchen, die der Isolierung, Polsterung und dem Wasserhaushalt dienen. Die Haut ist auch a der Blutdruckregelung beteiligt: z.B.:Nitroglycerin erweitert Gefäße.

Die Blutversorgung passier auf 2Ebenen:

- Stratum glandulovasculare/Plexus profundus: Weitmaschiges Arterien-Venennetz zwischen Subcutis und Corium/Dermis (Arteriovenöse Anastamosen
- Plexus superficialis: Engmaschiges Kapillarnetz im Stratum papillare (eher subpapillares Netz)

Auge

- Cornea: mehrschichtiges Plattenepithel
- Baumannsche Membran
- Propria: kollagenes Bindegewebe – bradytroph (keine Blutgefäße)
- Descemend'sche embran
- Hornhautendothel – plattes flaches Epithel
- Kammerwasser (produziert von epethelialem Überzug der Iris und Ziliarkörper,der dunklere Bereich: Zilliarkörper:)
- Lockeres kollagenes Bindegewebe mit glatten Muskelgewebe in Iris und Ziliarkörper:
  - M.sphincter
  - M. dilattator



  - M.ciliaris
- Linse ist in Sack eingebettet an dem am Rand die Zonulafasern ansetzen
- Parszeka
- Ora serrata (Hier beginnt Retina und wird nur noch von Augeninnendruck am Ort gehalten und durch Ora serrat + Sehnerv)
- Pars optica

Retina:

- Pigmentzellen
- Zapfen (Farbe, 6-7 mio) +Stäbchen (Hell – Dunkel, 120 mio)
- Äußere Körnerschicht (kerne von Stäbchen und Zapfen)
- Äußere plexiforme Schicht
- Innere Körnerschicht (Kerne der Hoizontalzellen)
- Innere plexiforme Schicht
- Ganglienzellschicht (sehr viel Ergastoplasma)

Technisches Wissen

Auflösungsvermögen:
Jener kleinster Abstand, bei dem zwei Punkte noch von einander getrennt erscheinen.

- Freies Auge: 100 µm
- Lichtmikroskopie: 0,2 µm
- Elektronenmikroskop: 0,1 nm (theoretisch, da elektron. Linsen weniger fehlerfrei gebaut werden können als optische; Strahlenschädigung des Präparats durch Spaltung schwächerer Bindungen)

Lichtmikroskop**:**

- Kollektor: Erstes opt. System nach der Lichtquelle. Er ist zusammen mit dem Kondensorfür das Beleuchtungsprinzip nach Köhler unbedingt nötig sonst wird eine kritische Beleuchtung verwendet.
- Kondensor: Er dient der Beleuchtung des zu untersuchenden Objektes. Er sammelt das Licht und leitet es zum Objektiv (durch das Objekt)
- Objektiv: Erzeugt mit seinen Linsen ein vergrössertes reeles Zwischenbild.
- Okular: Vergrössert das Zwischenbild und projiziert es durch ein Linsensystem auf die
- Netzhaut des Betrachters.

Die Auflösung von Lichtmikroskopen (Objektiv x Okkular) hängt nicht nur von der Qualität des Objektivs ab, sondern auch von der Längenwelle des verwendeten Lichts und der numerischen Apertur. Die max. Vergrösßrung beläuft sich auf ca 1200 fach. Die Präparatedicke liegt bei 5-7 µm. (Begriffe: achromat, Plan-achromat, mechanische Tubuslänge)

Elektronenmikroskop (EM):
Anstatt Licht wird hier ein Elektronenstrahl (sehr geringe Wellenlänge ==> sehr Hohe Auflösung, monochromatisches Licht) im Hochvakuum auf das Präparat geschickt. Die Ablenkung erfolgt mittels elektrmagnetischer Linsensysteme. Die Vergrösserung kann sich auf bis zu 1,5 mio fach belaufen. Auflösung: bis 0,3 nm (theoretisch bis 0,1 nm)

- Transmissionselektronenmikroskop (TEM):
  Als Objektträger werden feine Kupfernetzchen verwendet. Das Präparat muss mittels Ultradünnschichttechnik auf einem Ultramiktom zu einer Dicke von ca 30-100 nm geschnitten werden. (Semidünnschnitt : 0,5 - 1 µm) Der Elektronenstrahl wird auf das

Objekt gebündelt, tritt durch dieses durch und wird dann von nachgeschalteten elektromagnetischen Linsen weiter vergrößert.

- (Scanning-)Rasterelektronenmikroskop (REM, SEM):
  Bei diesem Verfahren werden Oberflächen abgebildet. Der Elektronenstrahl wird sehr fein gebündelt und mittels Ablenksystemen zeilenförmig über die Objektoberfläche geführt. Die Oberfläche muss bei der SEM elektrisch leitend sein, was durch bedampfen mit leitenden Substanzen errreicht wird.

Gewebevorbehandlung

Optimal wäre es auf jegliche Gewebevorbereitung zu verzichten und Diagnosen nur an lebenden bzw. überlebenden Zellen durchzuführen. Dies ist allerdings in der Lichtmikroskopie bedingt, in der Elektronenmikroskopie überhaupt nicht möglich. Einerseits muss nähmlich die geringe Schichtdicke eingehalten werden, andererseits muss das Gewebe vor Autolyse (Selbstzerfall) bewahrt werden.
Der erste Schritt zu einem histologischen Präparat ist eine Biopsie (schonende Gewebenentnahme). Dannach wird das Gewebe fixiert. Die Herstellung eines guten Präparates wird durch eine schonenede Gewebsentnahme wesentlich erleichtert. Eine Fixation des Gewebes ist also nötig um folgendes zu erreichen: 3F

- Fäulnis/Autolye verhindern
- erhöhung der Festigkeit
- erhöhung der Färbbarkeit

Präparate:

Es existieren verschiedene Möglichkeiten zur Präparateherstullung:

- *Ausstrichpräparat:*
  Ein Bluttropfen wird auf den Objektträger aufgestrichen
- *Zupf- oder Isolationspräparat*
- *Schnittpräparat:*
  Durch Dünnschnitt (7-10 µm im Lichtmikroskop) im Miktom geschnittenes Präparat
- *Häutchenpräparat:*
  Dieses ist bereits so dünn, das ein Schnitt entfallen kann (z.B. Pleurablätter)
- *Dauerpräparat:*
  Müssen fixiert und gefärbt werden (ohne Färbung ist das Objekt durchsichtig)

Fixierung:

Fixierung schließt zwei Vorgänge ein: Konservierung und Härtung. Bei der Konservierung werden alle Lebensvorgänge unterbrochen, es wird ein Momentbild des Lebenden erstellt. Eine Härtung des Gewebes ist erforderlich um die Anfertigung dünner Schnitte zu ermöglichen. Etwaige Nachbehandlungen (Färbung, Imprägnierung) werden durchgeführt, um auch sehr feine Strukturen sichtbar zu machen.

- *Immersionsfixierung:*
  Es werden Gewebeteile (möglichst Lebendentnahme bzw. kurz nach dem Tod) in eine Fixierlösung eingelegt.
- *Perfusionsfixierung:*
  Die zur Untersuchung vorliegenden Organe werden auf dem Gefäßweg mit einem Fixiermittel durchgespült. Erst dann erfolgt die Gewebeentnahme. In der Regel schliesst sich eine Nachfixierung durch Immersion an. Etwaiges Blut sollte vorher mit Salzlösung ausgewaschen werden.

Fixierungsmittel:

Zur Immersions- und Perfusionsfixierung eignen sich alle Fixierungsmittel, die das Gewebe

möglichst lebensnah erhalten. Unterschieden werden Lipoidextraktoren (Alkohol, Äther, Aceton) und Proteinkoagulatoren (Formalin, Glutaraldehyd, Piktrinsäure, Quecksilberchlorid)

- *Aldehyde:*
  - Formaldehyd: Formalin = 40% wässrige Lösung (häufigstes und wichtigstes Fixans)
  - Glutaraldehyd: in der Elektronenmikroskopie
- *Alkohol (*Fixiert wird über *Wasserentzug* min. 60-70%)
  - Ethanol
  - Isopropanol
- *Schwermetallsalze:*
  - Quecksilbersalze: sehr gutes Fixierungsmittel z.B. HgCl2
- *Schwermetalloxid:*
  - Osmiumtetroxid: OsO4
- *organische Säuren:*
  - Essigsäure
  - Piktrinsäure

<u>Einbetten:</u>

Um das Gewebe schneiden zu können muss dieses noch gehärtet werden. Hierzu dient die Einbettung. (Ein schneiden nach der Fixierung ist aufgrund der Präparatekonsistenz meist nicht möglich) Als Einbettmittel hat sich in der Lichtmikroskopie Paraffin bewährt. Für die Anfertigung von Elektronenmikroskopschnitten ist Paraffin zu weich, hier haben sich *Kunststoffe* bewährt (v.a. *Epoxidharze*). Da Paraffin nicht wasserlöslich ist muss das Gewebe einer längeren Behandlung unterzogen werden:

- *Entwässern:*
  Durch eine aufsteigende Alkoholreihe, schrittweise von 70 über 80, 90, 95, 100%
  Ein sofortiger Einsatz von 100%iger Alkohollösung führt zum zerreissen des Präparates, da der wasserentzug zu schnell geschehen würde.
- *Intermedium:*
  Paraffin ist auch in Alkohol nicht löslich, weshalb der Alkohol mit Bethylbenzoat und anschließend mit Benzol (sehr giftig, daher auch oft *Chloroform*) ausgewaschen wird.
- *Einbetten:*
  Das Präparat wird dann in eine Form mit flüssigem Paraffin gegeben (Schmelzpunkt 60 °C)
  Dabei werden alle Lösungsmittel durch Paraffin ersetzt und alle Spalten damit ausgefüllt
- *Schneiden:*
  Für die anfertigung von Lichtmikroskopschnitten wenügen Stahlmesser, Ultramiktone arbeiten überwiegend mit Diamantmesser. Es werden folgende Schnitte verwendet:
  - *Ultradünnschnitt*: <0,1 µm
  - *Semidünnschnitt*: 0,5 -2 µm
  - *lichtmikroskopischer Schnitt*: 5-7 µm
- *Aufbringen auf Objektträger:*
  Bei der Elektronenmikroskopie sind Glasobjektträger ungeeignet, hier werden feine *Netzchen* aus Kupfer, Nickel oder Gold verwendet.
  Lichtmikroskop: auf den Glasobjekträger wird ein Tropfen Wasser aufgebracht, um den beim Schneiden gestauchten Schnitt wieder zum ausdehnen zu verhelfen. (Oft auch Wasserbad). Nachdem das Wasser verdunstet ist muss der Schnitt noch befestigt werden. Hierzu dient Eiweissglycerin. Nun wird der Objekträger mit dem Präparat 12-24h in den Wärmeschrank gebracht,um ein gutes festkleben des Schnittes zu gewährleisten

- *Sonderstellung des Fettes und leichlöslicher Stoffe:*
  Fette sind in Alkohol und Intermedien löslich. Deshalb wird zum Nachweis von Fett nach der Fixierung mit Formalin und kurzem Spülen von Wasser bei Temperaturen um -70 bis -80°C ein Gefrierschnitt angefertigt (Gefriermiktom). Beim Nachweis leicht löslicher Substanzen oder Enzyme, muss jeglicher Kontakt mit chemischen Agentien unterbleiben. Hierbei wird das Präparat, bei Temperaturen von weniger als -150 °C, schlagartig eingefrohren und schließlich in Kryostaten geschnitten. Zur Nachbehandlung werden Schnitte aus Kryostaten häufig gefriergetrocknet.

Färbung (Arten, Behandlung):

- Vor der Färbung:
  Es muss das Gewebe noch einmal entsprechend behandelt werden:
  - Entfernung des Paraffins durch Xylol,
  - dann absteigende Alkoholreihe bis zu reinem Wasser
  - und anschließende Färbung.
- Arten der Färbung:
  - sukzessive Färbung: Farbstoffe werden hintereinander aufgebracht
  - simultane Färbung: zwei oder mehrere Farbstoffe werden gleichzeitig auf das Präparat gebracht.
  - kombination der sukzessiven und simultanen Färbung
- Nach der Färbung:
  - aufsteigende Alkoholreihe
  - aufhellung in Xylol
  - Eindecken mit Kanadabalsam, oder Kunstharzen, mit gleichem Brechungsindex wie der Ojektträger; aufsetzen eines dünnen Deckglases.

Färbungen in der Lichtmikroskopie:

- Arten der Farbstoffe:
  Die chemische Theorie der Färbung von Paul Ehrlich besagt das die Farbstoffe salzartige Bindungen an die jeweiligen Strukturen ausbilden. Es werden basophile, acidophile und neutrophile Strukturen der Zelle unterschieden. Durch saure Farbstoffe können nun acidophile (säureliebende) Strukturen der Zelle angefärbt werden. Basische Farbstoffe färben daher basophile Strukturen. Neutrophile Strukturen binden basische und saure farbstoffe mit gleicher affinität.
- Basische Farbstoffe:
  z.B. Methylenblau, Toluidinblau, Hämatoxylin- und Karminlacke
  (Einge basische Farbstoffe, wie z.B. Toluidinblau können, unter bestimmten Umständen, die Farbe wechseln, was als Metachromasie bezeichnet wird)
- Saure Farbstoffe:
  z.B. Eosin, Anilinblau, Azokarmin, Säurefuchsin, Piktrinsäure
- Färbemethoden:
  - HE-Färbung:
    Hämatoxylin - Eosin Färbung.
    Hierbei wird der basische, blaue, Farbstoff Hämatoxylin und der saure, rote, farbstoff Eosin verwendet.
  - AzAn-Färbung
    Azokarmin-Anilinblau Färbung speziell für Bindegewebe
    Azokarmin: Zellkern, Cytoplasma
    Anilinblau: kollagene Fasern
  - Vitalfärbungen:

Zellen die zur Phagozytose befähigt sind, nehmen einen ungiftigen Farbstoff in die Zelle auf. Dies ist für die Zelle ungefährlich und kann so zur Darstellung an lebenden Zellen verwendet werden. (z.B. Trypanblau)

- Autoradiographie:
  Darstellung mittels radioaktiver Isotope (z.B. Schilddrüse). Hiermit kann mann Aussagen über Aktivität und Vorgänge in der Schilddrüse erhalten.

Andere Färbungen benutzen die Erfahrung, dass einzelne Gewebeteile nach Vorbehandlung (Beizung) mit Schwermetallsalzen oder Phosphorwolfram- bzw. Phosphormolybdänsäure mit bestimmten Farbstoffen intensiv dargestellt werden. So z.B. Bindegewebsfasern bei der AzAn-Färbung

<u>Histochemie:</u>
Der Unterschied zwischen normalen Färbungen und histochemischen Metoden liegt daran, dass bei normalen Färbungen die Gefahr der Überfärbung besteht. Weiters kann bei histochemischen Metoden das MWG angewandt werden. Es gelten alle Regeln der Stöchiometrie.

- Nachweis von Ionen:
  - Eisen:
    Entweder durch Berluierblau Reaktion oder durch die Turnbullblau Reaktion
    - Turnbullblau Reaktion:
      Nachgewiesen werden können v.a. Verbindungen mit zweiwertigem Eisen. Intrazellulär kommt aber vor allem dreiwertiges Eisen vor (Ausnahme: Myound Hämoglobin). So muss das dreiwertige Eisen mittels Ammoniumsulfid Zu zweiwertigem Eisen reduziert werden. Durch Kaliumhexacyanoferrat (III) wird im sauren Millieu das zweiwertige Eisen
- Nachweis von Kohlenhydrate:
  Man kann Homoglykane (aus gleichartigen Monosacchariden aufgebaut) von den Heteroglykane (aus verschiedenen Monosachhariden aufgebaut) unterscheiden.
  - PAS-Reaktion (perjodsäure-Schiff-Reaktion):
    Perjodsäure (HIO4) wirkt oxidierend auf 1,2-Diole [CH(OH)-CH(OH)] und überführt diese in Dialdehyde. Diese Dialdehyde können im Anschluss durch das Schiff-Reagens gefärbt werden. Beim Schiff-Reagens handelt es sich um Leukofuchsin. (mittels Natriumbisulfit umgewandeltes, basisches Fuchsin). Leukofuchsin selbst ist farblos, bildet aber mit den Dialdehyden eine rote Färbung.
    - PAS-positiv reagieren:
      - Glykogen
      - Glykolipide
      - Glykoproteine
      - neutrale Mukopolysaccharide (=Glykosaminoglykane)
      - Anteile der Basalmembran
      -
    - PAS-negativ reagieren:
      - Proteoglykane (z.B. Heparin)

    Die PAS Reaktion ist für 1,2-Diole spezifisch, nicht aber für Kohlenhydrate, da 1,2-Diole auch in Lipiden vorkommen. Deswegen muss ein Hilfsreaktion durchgeführt werden: Im Falle des Glykogens muss mittels einem glykogenolytisch wirkenden Enzym eine zweite Reaktion durchgeführt werden. Verläuft auch die darauffolgende Färbung positiv, so handelt es sich nicht um Glykogen, da ja das Glykogen durch das Enzym abgebaut wurde.
- Nachweis von Lipiden:

Nicht mit Alkohol behandeln! Färbung mittels:
- Sudan III (rot)
- Sudanschwarz
- Osmiumteroxyd (OsO4, schwarz)
- (auch Hämatoxylin)

Die fixierten Gefrierschnitte werden dabei in ein gesättigte Farbstofflösung eingebracht.

- Nachweis von Nukleinsäuren:
  Nukleinsäuren werden mittels der Feulgensche Nuklearreaktion dargestellt. Hierbei wird die DNA durch Salzsäure hydrolysiert. Die Purinbasen werden von der Desoxyribose getrennt. An den freien Enden entstehen Aldehydgruppen, welche mit dem Schiffschen Reagens dargestellt werden können (Schiffsches Reagens siehe Kohlehydrate). Die Feulgen Reaktion kann auch zur quantitativen Erfassung der DNA-Konzentration verwendet werden. (Histophotometrische Methoden) Bei der Feulgenschen Reaktion wird der Nukleolus nicht angefärbt!
- Nachweis von Proteine:
  Der histochemische Nachweis von Proteinen kann mit immunohistologischen Methoden oder mit Agenzien, die mit charakteristischen Gruppen von Proteinen bzw. von Aminosäuren reagieren, und so zu Farbprodukten führen, erfolgen.
  - Immunohistologische Methoden:
    - Direkte Methoden:
      Die Gewebeschnitte werden in eine Lösung mit markierten Antikörpern (gegen das zu untersuchende Antigen) eingebracht. Nach kurzer Einwirkung wird der Gewebsschnitt aus der Lösung genommen und die nichtgebundenen Antikörper abgewaschen. Schließlich erfolgt die Betrachtung des Objekts, je nach gewählter Markierungsmethode des Antikörpers. Folgende Markierungen können Angewandt werden:
      - mit fluoreszierender Verbindung (z.B. FITC)
      - mit einem Enzym: (häufig Peroxidase), Nachweis mit enzymhistochemischen Metoden
      - elektronendichte Verbindung (Ferritin, kolloidales Gold) Nachweis mittels Elektronenmikroskop
    - Indirekte Methoden:
      Indirekte Methoden gewährleisten eine Steigerung der Nachweisempfindlichkeit.
      - Mittels 2 Antikörper: Nachdem der Schnitt das erste mal in die Antikörperlösung kam und dann abgewaschen wurde, wird er nun in ein zweites Lösungsbad gebracht, dass Antikörper gegen den ersten Antikörper erhällt (Antiantikörper). Der zweite Antikörper muss von einem Tier anderer Gattung stammen. (z.B. Ziege und Kaninchen)
      - Mittels 3 Antikörperschichtungen kann eine weitere Steigerung erreicht werden.PAP-Komplex: Beim 3. Antikörper handelt es sich um einen Peroxydase-Antiperoxydase Komplex, der aus zwei Antikörpern gegen Peroxydase und drei Peroxydasemolekülen besteht (=häufigste Methode). Der dritte Antikörper muss von der selben Gattung wie der erste Antikörper sein, sonst würde ervom zweiten Antikörper nicht erkannt werden.

Färbungen in der Elektronenmikroskopie:
Für die EM sind Lichtmikroskopische Färbungen nicht verwendbar. Hier kommt es nich auf die Lichtabsorption sondern auf eine Kontrasterhöhung an. Dies wird z.B. durch Verwendung von Osmiumsäure als Fixans erreicht.

Deutung Histologischer Präparate:
Bei der interpretation histologischer Präparate treten einige Schwierigkeiten auf. Besonders groß ist die Gefahr einer Gewebeschrumpfung bei der Fixierung und Entwässerung. Weiters handelt es sich bei einem histologischem Präparat stets nur um eine Momentaufnahme der Lebensvorgänge in einer Zelle, wobei nie alle Strukturen gleichzeitig sichtbar sind. Es handelt sich immer nur um ein 2-dimensionales Bild, das verfälschte Eindrücke über Strukturen vermitteln kann. Ausserdem ist das Auflösevermögen des Lichtmikroskopes stark begrenzt. Eine Rekonstruktion eines dreidimensionalen Bildes ist heute mittels Computerauswertung einfach anzufertigen. Die Präparate werden schrittweise von oben oder unten beginnend durch Bildgebende Verfahren aufgenommen und zu einem 3 dimensioanlen Bild zusammengefügt.

Tabelle der gebräuchlichsten Färbungen

Färbung	Farbstoffe	pH	Kern (DNS = s)	Zytoplasma (meist b)	Kollagen (b)	Elastin (b)
Hämatoxylin-Eosin	Hämatoxylin Eosin	b s	blau	rot	rot	ng (-rosa)
Azan	Azokarmin Anilinblau		rot	rosa	blau	ng (-rosa)
Goldner	Hämatoxylin Säurefuchsin Lichtgrün	b s s	schwarz	rot	grün	ng
van Gieson	Hämatoxylin Säurefuchsin Pikrinsäure	b s s	schwarz	gelb	rot	ng (-rosa)
Elastica-van Gieson	Resorcinfuchsin plus van Gieson (siehe oben)					braun-violett
Sudan III	fettlöslicher Farbstoff				Fett orange	
PAS	Hämatoxylin Perjodsäure Schiff-Reagenz	b	blau		Polysaccharide violett-rot	
Nissl	Thionin (oder Toluidin oder Kresylechtviolett)	b	blau	RNA blau		

b = basisch, s = sauer, ng = nicht gefärbt